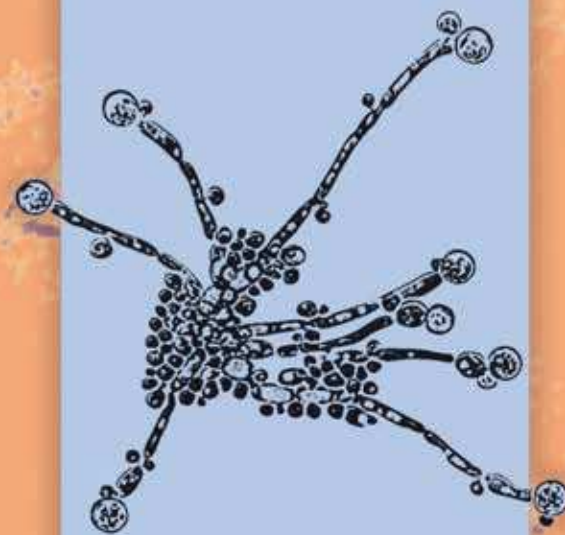


# ПРОБЛЕМЫ МЕДИЦИНСКОЙ МИКОЛОГИИ

Том 21 №3



Problems in medical mycology

Vol.21 №3

2019



**ВСЕРОССИЙСКИЙ КОНГРЕСС ПО  
МЕДИЦИНСКОЙ МИКРОБИОЛОГИИ,  
ЭПИДЕМИОЛОГИИ, КЛИНИЧЕСКОЙ МИКОЛОГИИ  
И ИММУНОЛОГИИ**

**XXIII КАШКИНСКИЕ ЧТЕНИЯ**

**9-11 июня 2020 г., Санкт-Петербург**



**Место проведения:**

**отель «Санкт-Петербург» (Пироговская набережная, дом 5/2).**

Информация о конференции, предварительной регистрации, подаче тезисов на публикацию, заявке на выступление с устными докладами и участии в конкурсе молодых ученых на сайте <http://www.mycology.szgmu.ru>

**Оргкомитет конгресса:**

НИИ медицинской микологии им. П.Н. Кашкина

СЗГМУ им. И.И. Мечникова Минздрава России

e-mail: [mycocongress@szgmu.ru](mailto:mycocongress@szgmu.ru)

тел./факс: +7 (812) 303-51-40

<http://mycology.szgmu.ru/congress>





#### EDITORIAL BOARD

**Chief Editor —**

N.V. Vasilyeva — Ph.D., prof. (Russia)

**Deputies Chief Editor —**

N.N. Klimko — M.D., prof. (Russia)

A.E. Taraskina — Ph.D. (Russia)

**Responsible secretary —**

T.S. Bogomolova — Ph.D. (Russia)

#### SCIENTIFIC EDITORIAL BOARD

J. Bennett — M.D. (USA), B. Dupont — M.D. (France), O.G. Hurzilava — M.D., prof. (Russia), V.I. Golubev — Ph.D. (Russia), K.P. Kashkin — M.D., academician of RAMS, prof. (Russia), Kolbin A.C. — M.D., prof. (Russia), V.I. Mazurov — M.D., academician of RAMS, prof. (Russia), S.M. Ozerskaya — Ph.D. (Russia), I. Polachek — M.D. (Israel), A.V. Samzov — M.D., prof. (Russia), S.V. Sidorenko M.V. — M.D., prof. (Russia), M.V. Shulgina — Ph.D. (Russia), H.J. Tietz — M.D. (Germany), M.A. Viviani — M.D. (Italy), V.A. Zinzerling — M.D., prof. (Russia), Yamaguchi M. — Ph.D. (Japan), Zhang F. — M.D. & Ph.D. (China)

## PROBLEMS IN MEDICAL MYCOLOGY

*Vol. 21, № 3, 2019*

Kashkin Research Institute of Medical Mycology  
© North-Western State Medical University  
named after I.I. Mechnikov

## ПРОБЛЕМЫ МЕДИЦИНСКОЙ МИКОЛОГИИ

*Том 21, № 3, 2019*

Научно-исследовательский институт  
медицинской микологии им. П.Н.Кашкина  
© ФГБОУ ВО Северо-Западный  
государственный медицинский университет  
им. И.И. Мечникова Минздрава России

#### РЕДАКЦИОННАЯ КОЛЛЕГИЯ

**Главный редактор —**

Н.В. Васильева — д.б.н., профессор (Россия),

**Заместители главного редактора:**

Н.Н. Климко — д.м.н., профессор (Россия)

А.Е. Тараскина — к.б.н. (Россия)

**Ответственный секретарь —**

Т.С. Богомолова — к.б.н. (Россия)

#### НАУЧНО-РЕДАКЦИОННЫЙ СОВЕТ

Дж. Беннетт — доктор медицины (США),  
М.А. Вивiani — доктор медицины (Италия),  
В.И. Голубев — д.б.н. (Россия), Б. Дюпон —  
доктор медицины (Франция), К.П. Кашкин —  
д.м.н., академик РАМН, профессор (Россия),  
Колбин А.С. — д.б.н., профессор (Россия),  
В.И. Мазуров — д.м.н., акад. РАМН, профессор  
(Россия), С.М. Озерская — д.б.н. (Россия),  
И. Полачек — доктор медицины (Израиль),  
А.В. Самцов — д.м.н., профессор (Россия),  
С.В. Сидоренко — д.м.н., профессор (Россия),  
Х-Й. Титц — доктор медицины (Германия),  
О.Г. Хурцилава — д.м.н., проф. (Россия),  
В.А. Цинзерлинг — д.м.н., профессор (Россия),  
Чжан Ф. — доктор медицины (Китай),  
М.В. Шульгина — д.б.н. (Россия), М. Ямагучи —  
доктор медицины (Япония)

**Проблематика журнала:** Фундаментальные и прикладные аспекты медицинской микробиологии — биология возбудителей, клиника, диагностика, эпидемиология, иммунитет, терапия и профилактика инфекций, микроорганизмы-контаминанты в лабораторных, клинических и других условиях.

**Editorial policy:** The Journal «Problems in Medical Mycology» specializes in original articles that describe innovative research on all aspects of Medical Microbiology — biology of pathogens, clinic, diagnostic, epidemiology, immunity, therapy and prophylaxis of infections, microorganisms — contaminants in laboratory, clinical and other conditions.

## СОДЕРЖАНИЕ

## ПРОБЛЕМНЫЕ СТАТЬИ И ОБЗОРЫ

<i>Васильева Н.В., Степанова А.А., Богомолова Т.С., Авдеенко Ю.Л., Босак И.А., Чилина Г.А., Выборнова И.В., Аак О.В., Соловьева Г.И., Рябинин И.А., Павлова И.Э.</i> Цитологическое изучение <i>Lichtheimia corymbifera</i> in vitro	3
<i>Родченко Ю.В., Припутневич Т.В., Зубков В.В.</i> <i>Malassezia furfur</i> в отделениях реанимации и интенсивной терапии новорожденных (обзор литературы)	9

## КЛИНИЧЕСКАЯ МИКОЛОГИЯ

<i>Прожерин С.В., Рямова Е.П.</i> Криптококкоз с поражением кожи у больных ВИЧ-инфекцией (клинические наблюдения)	15
<i>Корнева Ю.С., Украинец Р.В.</i> Смешанная микотическая инфекция у больного с генерализованной формой криптококкоза	20
<i>Заславская М.И., Александрова Н.А., Китаева Е.В., Лукова О.А., Махрова Т.В., Кропотов В.С.</i> Экспрессия Toll-подобных рецепторов на буккальных эпителиоцитах при кандидозе ротовой полости	24
<i>Разнатовский К.И., Корнишева В.Г., Раводин Р.А., Чипан Л.Л., Красавцева Л.А.</i> Гранулематоз с полиангиитом (Вегенера) в практике врача-дерматовенеролога на примере клинического наблюдения	27
<i>Фатхутдинова Р.А., Титова Т.Н., Мавзютов А.Р., Хисматуллина З.Р., Харисова А.Р., Габбасов А.З., Абдуллина Г.И.</i> Ультроструктурная оценка эффективности лечения микроспории системными противогрибковыми препаратами у детей	31
<i>Файзуллина Е.В., Хисматуллина И.М., Лисовская С.А., Гордеева А.М.</i> Современные особенности течения акне: результаты собственных исследований	35

## ЭКСПЕРИМЕНТАЛЬНАЯ МИКОЛОГИЯ

<i>Тараскина А.Е., Латыпова Е.М., Пчелин И.М., Богомолова Т.С., Выборнова И.В., Игнатьева С.М., Спиридонова В.А., Учеваткина А.Е., Филиппова Л.В., Фролова Е.В., Васильева Н.В.</i> Аминокислотный полиморфизм сур51А грибов рода <i>Aspergillus</i> , ассоциированный с формированием резистентности к азолам	39
<i>Шаталова Е.В., Парахина О.В., Летова Ю.С.</i> Персистентный потенциал значимых возбудителей нозокомиальных инфекций в условиях ассоциации с грибами рода <i>Candida</i>	46
<i>Рябинин И.А., Спиридонова В.А., Богомолова Т.С., Выборнова И.В., Борзова Ю.В., Фролова Е.В., Шадрицова О.В., Чилина Г.А., Филиппова Л.В., Учеваткина А.Е., Игнатьева С.М., Тараскина А.Е., Васильева Н.В.</i> Культурально-морфологическая характеристика редких штаммов возбудителей аспергиллёза, устойчивых к вориконазолу	49

## CONTENTS

## PROBLEM ARTICLES AND REVIEWS

<i>Vasilyeva N.V., Stepanova A.A., Bogomolova T.S., Avdeenko Y.L., Bosak I.A., Chilina G.A., Vybornova I.V., Aak O.V., Solovieva G.I., Ryabinin I.A., Pavlova I.E.</i> Cytological investigation of <i>Lichtheimia corymbifera</i> in vitro	3
<i>Rodchenko Y.V., Priputnevich T.V., Zubkov V.V.</i> <i>Malassezia furfur</i> in neonatal intensive care units (literature review)	9

## CLINICAL MYCOLOGY

<i>Prozherin S.V., Ryamova E.P.</i> Cryptococcosis with skin lesions in patients with HIV-infection (clinical observations)	15
<i>Korneva Yu.S., Ukrainets R.V.</i> Atypical localization in case of generalized cryptococcosis as a reason of letal exodus	20
<i>Zaslavskaya M.I., Alexandrova N.A., Kitaeva E.V., Lukova O.A., Makhrova T.V., Kropotov V.S.</i> Expression of Toll-like receptors on buccal epithelial cells in candidiasis of the oral cavity	24
<i>Raznatovsky K.I., Kornisheva V.G., Ravodin R.A., Chipan L.L., Krasavtseva L.A.</i> Granulomatosis with polyangiitis (Wegener) in the practice of the dermatovenerologist on the example of clinical observation	27
<i>Fatkhutdinova R.A., Titova T.N., Mavzyutov A.R., Khismatullina Z.R., Kharisova A.R., Gabbasov A.Z., Abdullina G.I.</i> Ultrastructural evaluation of the efficiency of the treatment of microsporium systemic anti-fiber preparations in children	31
<i>Fayzullina E.V., Khismatulina I.M., Lisovskaya S.A., Gordееva A.M.</i> Modern features of the course of the acne: results of own researches	35

## EXPERIMENTAL MYCOLOGY

<i>Taraskina A.E., Latypova E.M., Pchelin I.M., Bogomolova T.S., Vybornova I.V., Ignatieva S.M., Spiridonova V.A., Uchevatkina A.E., Filippova L.V., Frolova E.V., Vasilyeva N.V.</i> Amino acid cyp51A polymorphism associated with azole resistance of fungi from the genus <i>Aspergillus</i>	39
<i>Shatalova E.V., Parakhina O.V., Letova U.S.</i> Persistent potential of significant causative agents of nosocomial infections in association with <i>Candida</i> fungi	46
<i>Ryabinin I.A., Spiridonova V.A., Bogomolova T.S., Vybornova I.V., Borzova Y.V., Frolova E.V., Shadrivova O.V., Chilina G.A., Filippova L.V., Uchevatkina A.E., Ignatyeva S.M., Taraskina A.E., Vasilyeva N.V.</i> Cultural and morphological characteristic of rare strains of the aspergillosis causative agents resistant to voriconazole	49

Северо-Западный государственный медицинский университет им. И.И. Мечникова (СЗГМУ)

Научно-исследовательский институт медицинской микологии им. П.Н.Кашкина (НИИ ММ) СЗГМУ им. И.И. Мечникова

Адрес редакции: 194291, Санкт-Петербург, ул. Сантьяго-де-Куба, 1/28. Тел.: (812) 303-51-45, факс (812) 510-62-77

E-mail: mycobiota@szgmu.ru, elena.gukova@szgmu.ru. Заведующая редакцией: Е.С.Гукова.

North-Western State Medical University named after I.I. Mechnikov

Kashkin Research Institute of Medical Mycology

Address of Editorial Office: Santiago-de-Cuba str., 1/28, Saint Petersburg, 194291, RUSSIA.

Tel.: (812) 303-51-45, Fax (812) 510-62-77

E-mail: mycobiota@szgmu.ru, elena.gukova@szgmu.ru. Manager of Editorial Office: E.S.Gukova

«ПРОБЛЕМЫ МЕДИЦИНСКОЙ МИКОЛОГИИ»

Per. № 77-1396 от 20.12.1999 г. ISSN 1999-6780

Журнал включен в реферативный журнал и базы ВИНТИ.

Сведения о журнале ежегодно публикуются в международной системе по периодическим и продолжающимся изданиям «Ulrich's Periodicals Directory».

Оригинал-макет — НИИ «Медицинской микологии им. П. Н. Кашкина СЗГМУ».

Подписано в печать 15.10.2019. Формат 60×90 1/8. Бумага офсетная. Гарнитура Times. Печать офсетная. Усл. печ. л. 7. Тираж 999 экз.

## ЦИТОЛОГИЧЕСКОЕ ИЗУЧЕНИЕ *LICHTHEIMIA* *CORYMBIFERA* IN VITRO

Васильева Н.В. (директор НИИ, зав. кафедрой), Степанова А.А. (зав. лаб.)\*, Богомолова Т.С. (зав. лаб.), Авдеенко Ю.Л. (с.н.с.), Босак И.А. (с.н.с.), Чилина Г.А. (зав. лаб.), Выборнова И.В. (н.с.), Аак О.В. (в.н.с.), Соловьева Г.И. (в.н.с.), Рябинин И.А. (м.н.с.), Павлова И.Э. (н.с.)

НИИ медицинской микологии им. П.Н. Кашкина Северо-Западного государственного медицинского университета им. И.И. Мечникова, Санкт-Петербург, Россия

При изучении ультраструктуры клеток гриба культуральных форм *Lichtheimia corymbifera* установлено, что они сходны по числу и строению ядер, митохондрий, по типу аккумулируемых запасных веществ и другим признакам. Для зрелых клеток *L. corymbifera* характерно наличие тонких латеральных клеточных стенок.

**Ключевые слова:** *in vitro*, *Lichtheimia corymbifera*, световая и трансмиссионная электронная микроскопия, ультраструктура

## CYTOLOGICAL INVESTIGATION OF *LICHTHEIMIA* *CORYMBIFERA* IN VITRO

Vasilyeva N.V. (director of the institute, head of the department), Stepanova A.A. (head of the laboratory), Bogomolova T.S. (head of the laboratory), Avdeenko Y.L. (senior scientific collaborator), Bosak I.A. (senior scientific collaborator), Chilina G.A. (head of the laboratory), Vyborno I.V. (scientific researcher), Aak O.V. (leading scientific collaborator), Solovieva G.I. (leading scientific collaborator), Ryabinin I.A. (junior scientific collaborator), Pavlova I.E. (scientific researcher)

Kashkin Research Institute of Medical Mycology, North-Western State Medical University named after I.I. Mechnikov, Saint Petersburg, Russia

Investigation of the hyphal cells ultrastructure of the cultural form of *Lichtheimia corymbifera* showed that they were similar in number and the structure of nuclei, mitochondria, accumulated storage substances and other signs. For mature hyphal cells of *L. corymbifera* the presence thin cell walls was typical.

**Key words:** *in vitro*, *Lichtheimia corymbifera*, light and transmission electron microscopy, ultrastructure

## ВВЕДЕНИЕ

*Lichtheimia corymbifera* (Cohn) Vuill. – распространённый представитель мукоромицетов, которые вызывают мукороз (прежнее название – зигомикоз), поражая преимущественно легкие, придаточные пазухи носа, кожу и подкожную клетчатку, центральную нервную систему, желудочно-кишечный тракт у пациентов с иммунодефицитными состояниями различной природы. Генерализованная форма инвазивного микоза, обусловленная *L. corymbifera*, характеризуется высокой летальностью. Природный резервуар обитания этого вида – почва, гниющие растительные отходы и пищевые продукты. В научной литературе сведения по особенностям ультраструктурной организации данного вида гриба отсутствуют.

## МАТЕРИАЛ И МЕТОДЫ

В настоящей работе исследовали штамм *L. corymbifera* (РКПГФ-1601/1966) из коллекции НИИ медицинской микологии им. П.Н. Кашкина, выделенный от пациента с риноцеребральным мукоромикозом. Культуру гриба выращивали на среде Сабуро в модификации Эммонса при 28 °С и изучали через 3 и 7 суток. Съемку колоний проводили в световом микроскопе Olympus BX 51. Препараты для световой микроскопии готовили в монтирующей жидкости этанол-глицерин (1:1). Микроскопию и микрофотосъемку осуществляли на световом микроскопе Leica DM LB2 со встроенной камерой DFC320 (Leica, Германия). Часть препаратов культур гриба исследовали в флуоресцентном микроскопе AxioImager.Z1 (Carl Zeiss, Германия) с применением оптики Номарского.

Для трансмиссионной электронной микроскопии (ТЭМ) кусочки питательной среды с разных участков колоний гриба фиксировали 3 часа в 3% глутаральдегиде и пост-фиксировали 10 часов в 1% осмиевой кислоте. Затем образцы обезвоживали в спирте, ацетоне и заключали в эпоксидную смолу эпон-аралдит.

С целью выбора участка эпоксидного блока для последующего исследования в ТЭМ готовили полутонкие эпоксидные срезы толщиной 3-4 мкм с помощью стеклянных ножей на пирамитоме LKB 11800. Срезы помещали в каплю 50% ацетона на предметном стекле, затем высушивали над пламенем спиртовки до полного испарения ацетона и окрашивали 10 минут в растворе толуидинового синего, излишки которого удаляли и промывали в дистиллированной воде и спирте, а затем срезы высушивали и заключали в Biomount. Полутонкие срезы изучали и фотографировали в световом микроскопе AxioLab.A1 (фирма Zeiss, Германия). Ультратонкие срезы готовили на ультратоме Ultratome 2088 (LKB, Bromma, Sweden), окрашивали уранилацетатом и цитратом свинца, а затем изучали в ТЭМ Jem 100 SX (Jeol, Tokyo, Japan).

## РЕЗУЛЬТАТЫ И ИХ ОБСУЖДЕНИЕ

**Морфология колоний и составляющих их клеток.**

Колонии *L. corymbifera* отличались большой скоростью роста. Через 3 дня роста на среде Сабуро при 28 °С – колония пушистая (Рис. 1 а), вначале белая, затем с оттенками светло-серого цвета, полностью заполняла чашку Петри.

В результате исследования в световом микроскопе культур *L. corymbifera* установили, что вегетатив-

\* Контактное лицо: Степанова Амалия Аркадьевна, e-mail: amaliya.stepanova@szgmu.ru

ные гифы гриба варьировали по толщине (8-10 мкм) и наличию внутриклеточных включений, скорее всего, представляющих запасные липиды. Выявили, что различные гифы при просмотре препарата культуры преломляли свет в разной степени, что можно объяснить наличием клеточных стенок разной толщины. Гифы с включениями сравнительно крупные, их внутреннее содержимое имеет неравномерно зернистое строение. Септы встречались редко, дугообразной формы. Их наблюдали в вегетативных гифах (Рис. 1 е) на всем их протяжении и вблизи латеральных ответвлений, в основании спорангиеносцев, а также в спорангиеносцах. Для *L. corymbifera* характерно наличие спороношения в форме спорангиофоров, формирующихся среди гиф воздушного мицелия. Спорангиеносцы одиночные (Рис. 1 б, стрелка) либо в мутовках (Рис. 1 б, г, д). Мутовки состояли из варьирующегося числа (2-3-6) спорангиеносцев, обычно различающихся по высоте. В зрелых спорангиеносцах, особенно после высвобождения спорангиоспор, клеточные стенки на протяжении дистальной трети (в области перехода в апофизу, в самой апофизе и обнаженной от спор колумелле) отличались высоким контрастом (Рис. 1 б, головка стрелки). Формирование спорангиофоров (в том числе спороношение спорангиев) в мутовках асинхронное (Рис. 1 б, д). Наблюдали: (1) зрелые спорангии, несущие многочисленные спорангиоспоры, заключенные в оболочку (Рис. 1 б, 1, в, г); (2) спорангии после разрыва оболочки, на обнаженных колумеллах которых располагалось некоторое количество спорангиоспор (Рис. 1 б, 2); и (3) спорангии с обнаженной колумеллой, лишённые спорангиоспор (Рис. 1 б, 3). Апофизы типичные, конические. Колумелла и апофиза после раскрытия спорангия имели колбовидный (Рис. 1 б, г) или копьевидный контур (Рис. 1 д). На вершинах отдельных колумелл виден небольшой вырост.

В световом микроскопе с применением оптики Нормарского отмечали широкие гифы (Рис. 1 е) с редкими септами, бесцветные, с трудно различимыми ризоидами. Особенностью гиф мицелия было наличие латеральных ответвлений, часто располагающихся под прямым углом к несущей ее гифе. Спорангиофоры длиной до 250 мкм. Спорангии обратно-грушевидной формы (Рис. 1 ж, з), размером 40-60 мкм, с конической апофизой (50-100 мкм, Рис. 1 з). Спорангиоспоры круглые (3-4 мкм) или эллипсоидные (2,5 x 5,0 мкм, рис. 1 и), бесцветные, гладкие или слегка шероховатые.

При изучении продольных полутонких эпоксидных срезов с разных участков колоний гриба обнаружено, что гифы вегетативного мицелия расположены главным образом на поверхности питательной среды (Рис. 1 к, 1). Они ориентированы без видимого порядка, хорошо различимы благодаря наличию большого числа довольно крупных темных липидных включений. В питательной среде редко встречались тонкие, беспорядочно ориентированные гифы без темных включений (Рис. 1 к, 2). Редко наблюдали слабоконтрастные, плохо развитые ризоиды, которые выполняют, с одной стороны, механическую функцию, «закрепляя» гифы воздушного мицелия на поверхности твердой питательной среды, а с другой – разрушают субстрат и поставляют питательные вещества гифам воздушного мицелия. Иными словами, для объекта настоящего исследования характерна четко выражен-

ная функциональная специализация гиф воздушного и субстратного мицелия.

**Ультроструктура *L. corymbifera*.** Клетки воздушного вегетативного мицелия проходили стадии роста, созревания, зрелости и старения. В старых частях колоний часто отмечали и полностью отмершие профили гиф с тонкими, сильно деформированными клеточными стенками (Рис. 2 г). В зрелых клетках мицелия присутствовали многочисленные интерфазные ядра и митохондрии (Рис. 1 л, м, 2 а), которые по числу, топографии, размерам, форме и особенностям тонкого строения были сходны.

Ядра одиночные (Рис. 1 л) либо в группах по 2-4, округлой (2,0-2,5 мкм) или эллипсоидной (2-3 мкм) формы, умеренно хроматизированные, располагались вблизи клеточной стенки (Рис. 1 м). Оболочка ядра слегка извилистая, несет редкие рибосомы. Ядрышко одно, сферическое (0,3 мкм), эксцентричное, содержит гранулярный и фибриллярный компоненты, представленные в равной мере.

Митохондрии одиночные или в небольших группах (Рис. 1 л, 2 а), полиморфные, округлой (0,2 мкм) или эллипсоидной (0,2-0,4 мкм) формы. Умеренной электронной плотности матрикс митохондрий содержит многочисленные светлые кристы. Митохондриальный ретикулум, характерный для клеток вегетативных гиф культуральных форм других видов мицелиальных патогенных грибов (*Aspergillus candidus* [1], *Scedosporium apiospermum* [2], *Pseudallesheria boydii*, *P. ellipsoidea* и *P. angusta* [3]), у *L. corymbifera* не был выявлен.

Профили гиф мицелия различались между собой по степени вакуолизации (Рис. 1 л-о, 2 а), что свидетельствовало о том, что они находились на разных стадиях развития. Так, в одних из них вакуоли многочисленные, мелкие (Рис. 1 м), в других – многочисленные, средних размеров (Рис. 1 л, н, 2 а), а в третьих имела место одна или несколько крупных, занимающих основную часть на площади среза гифы (Рис. 1 о). Мелкие и средних размеров вакуоли светлые, со слабоизвилистым высококонтрастным тонопластом содержали многочисленные мелкие, варьирующегося диаметра (0,2-0,4 мкм), темные гранулы полифосфатов (Рис. 1 л, 2 а, стрелка), которые равномерно располагались по площади их среза. По мере созревания клеток гиф в цитозоле происходил синтез умеренного количества липидных включений округлой формы (0,2-0,3 мкм, Рис. 1 л, м, н, 2 а). В содержимом крупных вакуолей стареющих клеток отмечали скопления обрывков мембран разной конфигурации и темных сгустков тонко-фибрилярного материала (Рис. 1 о, 2 г). Часто наблюдали картины локального автолиза небольших по объему участков цитозоля с разрушающимися органеллами и запасными липидами.

Усиление уровня вакуолизации в стареющих гифах (Рис. 1 о) сопровождалось снижением числа митохондрий и запасных включений. Компоненты эндоплазматической системы на всех стадиях развития клеток гиф встречались нечасто. Они были представлены редкими светлыми периферическими пузырьками и скоплениями агранулярных цистерн эндоплазматического ретикулума (Рис. 2 б, стрелки). Одиночные цистерны Гольджи и микротельца не выявлены. Цитозоль умеренной электронной плотности, богат свободными рибосомами в виде моно- и полисом.



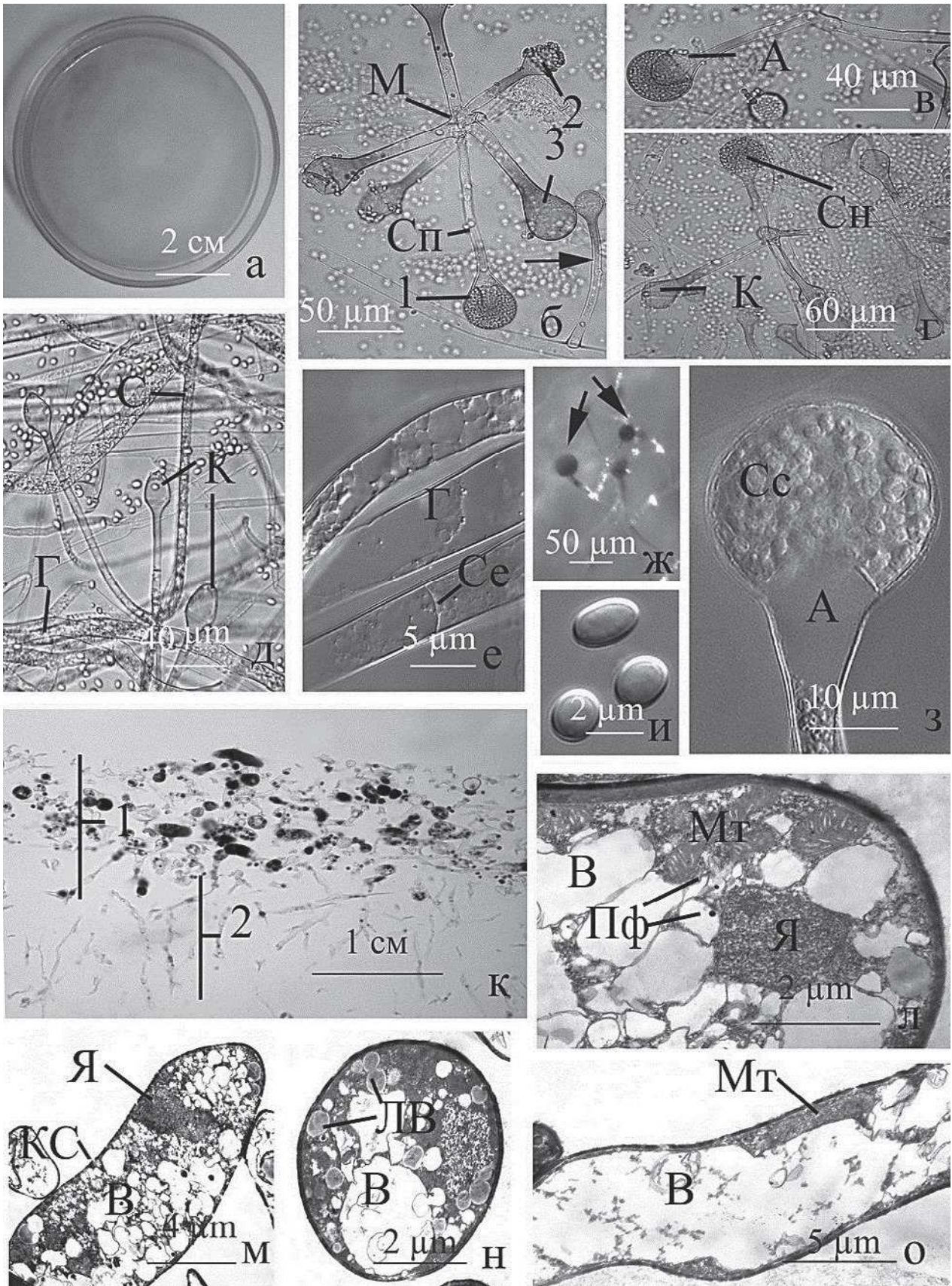


Рис. 1. а – общий вид колонии *L. corymbifera* в чашке Петри через 7 суток после посева на питательную среду Сабуро; б-д – особенности морфологии гиф и спорангиофоров *L. corymbifera* в световом микроскопе; е – гифы вегетативного мицелия я (е), ж – спорангии (показаны стрелками) в бинокулярной лупе; з – общий вид зрелого спорангия; и – зрелые спорангиоспоры; к – продольный полутонкий эпиксидный срез колонии гриба. е, б, и – оптика Номарского. Условные обозначения здесь и на рисунке 2: А – апофиза; В – вакуоль; Г – гифа; К – колумелла; КС – клеточная стенка; ЛВ – липидное включение; Мт – митохондрия; Пф – полифосфатные гранулы; С – септа; Сд – спородерма; Сп – спорангий; Сс – спорангиоспора; Я – ядро.






Рис. 2. Ультраструктура гиф (а, г), клеточной стенки (б), септы (в), формирующихся (д, ж) и зрелого (е) спорангиев, а также зрелых спорангиоспор (е, з, и) *L. coymbifera*.



Зрелые клетки гиф мицелия не различались между собой по толщине и строению латеральных клеточных стенок. Клеточные стенки тонкие (от 0,1 до 0,2 мкм), темные, гомогенные (Рис. 1 м, 2 б). В гифах, образующих спорангии, имели место одиночные, прямые (0,2 мкм), трехслойные (с двумя крайними темными слоями и центральным светлым) сплошные септы (Рис. 2 в).

Формирование сплошных септ в спорангиеносцах также способствует изоляции формирующихся генеративных структур от стареющих клеток мицелия, что позволяет им благополучно завершать свое развитие. Их присутствие обеспечивает ригидность гиф мицелия, подстилающих спорангиеносцы и сами спорангии, что важно для их механической устойчивости и возможности вертикальной пространственной ориентации, необходимой для процесса распространения спорангиоспор.

Старение гиф мицелия протекало следующим образом. Вначале происходило просветление содержимого ядер. Они теряли групповое расположение, их оболочка приобретала слегка извилистый контур, и впоследствии ее целостность нарушалась. Матрикс митохондрий просветлялся, существенно сокращалось число крист до полного исчезновения. Значительно уменьшалось число митохондрий и запасных веществ. В стареющих клетках без цитозоля долго сохранялись тонопласт (Рис. 2 г) и плазмалемма. В клеточных стенках стареющих гиф формировались многочисленные светлые перфорации варьирующей (0,02-0,15 мкм) толщины (Рис. 2 г, стрелки). Это морфологическое наблюдение очень важно для правильной интерпретации ультраструктурных изменений при возможном изучении влияния антимикотиков на строение клеток гиф вегетативного мицелия.

Формирующиеся спорангии обратно-грушевидной формы (от 20-30 мкм, рис. 2 д, ж), с одной крупной и многочисленными мелкими вакуолями, заполняющими весь их объем. На рисунке 2 (е) представлен фрагмент зрелого спорангия, содержащий многочисленные шаровидные или эллипсоидные спорангиоспоры. В апикальной части оболочки спорангия имел место разрыв (Рис. 2 д, головка стрелки), который способствовал последующему освобождению спорангиоспор. Поверхность молодых спорангиоспор гладкая (Рис. 2 е, з), тогда как наружный слой спородермы у зрелых спор, покинувших спорангий, имел слегка волнистый контур (Рис. 2 и). Спорангиоспоры внутри спорангия и сразу после освобождения из него обладали гладкой

поверхностью, то есть были незрелыми. Собственно процесс их созревания, сопровождающийся формированием орнаментированной спородермы, проходил за его пределами, что создает определенные трудности при изучении ее строения, имеющей важное таксономическое значение.

Таким образом, при исследовании ультраструктурной организации культуральной формы *L. corymbifera* установлено, что их характерной особенностью является способность формировать тонкие клеточные стенки. Сходные по строению клеточные стенки были описаны ранее и для культуральных форм *Lichtheimia* spp. [4]. Характерным для изученного вида гриба было отсутствие варьирования ультраструктуры между отдельными гифами одной колонии, что ранее было впервые выявлено для гиф вегетативного мицелия ряда видов *Aspergillus* [1, 5, 6 и др.]. Представляет интерес продолжить начатые исследования и изучить тканевые формы этого гриба для того, чтобы выяснить, каким образом преобразуется тонкое строение клеток вегетативных гиф его мицелия.

## ВЫВОДЫ

В колониях *L. corymbifera* закладка и последующее формирование спорангиофоров происходит в воздушном мицелии. В пределах мутовок формирование спорангиев протекает асинхронно.

При изучении продольных полутонких эпиксидных срезов колоний *L. corymbifera* установлено, что основная масса вегетативных гиф стелется по поверхности питательной среды, то есть является воздушной. Слаборазвитые ризоиды расположены в толще питательной среды.

При сравнении ультраструктуры клеток вегетативного мицелия культуральных форм *L. corymbifera* выявили, что они сходны по числу и строению ядер, митохондрий, по типу и количеству аккумулируемых запасных веществ и строению латеральных клеточных стенок.

Для зрелых клеток гиф *L. corymbifera* характерно наличие тонких, однослойных клеточных стенок и трехслойных сплошных септ.

Созревание спорангиоспор проходит после их освобождения из спорангия.

Данная работа выполнена в рамках Государственного задания Минздрава России «Изучение морфо-биологических особенностей патогенных мукокомицетов – возбудителей микозов у пациентов с иммунодефицитом» (2019-2021 гг.).

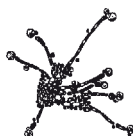## ЛИТЕРАТУРА

1. Степанова А.А., Васильева Н.В., Чжан Ф., Тонг Д. Ультраструктурное исследование клеток вегетативного мицелия *Aspergillus candidus* Link, выращенных *in vitro*. Проблемы медицинской микологии. 2016; 18 (2): 23-27. [Stepanova A.A., Vasil'eva N.V., Chzhan F., Tong D. Ul'trastrukturnoe issledovanie kletok vegetativnogo miceliya *Aspergillus candidus* Link, vyrashchennyh *in vitro*. Problemy medicinskoj mikologii. 2016; 18 (2): 23-27 (In Russ)].
2. Stepanova A.A., Vasilyeva N.V., Bogomolova T.S., Chilina G.A. Cytological study of the *in vitro* growing cells of vegetative mycelium of *Scedosporium apiospermum*. Problems in medical mycology. 2017; 19 (1): 24-30.
3. Степанова А.А., Васильева Н.В. Электронно-микроскопическое изучение выращенных *in vitro* клеток гиф *Pseudallesheria boydii*, *P. ellipsoidea* и *P. angusta*. Проблемы медицинской микологии. 2019; 21 (1): 34-40. [Stepanova A.A., Vasil'eva N.V. Elektronno-mikroskopicheskoe izuchenie vyrashchennyh *in vitro* kletok gif *Pseudallesheria boydii*, *P. ellipsoidea* i *P. angusta*. Problemy medicinskoj mikologii. 2019; 21 (1): 34-40 (In Russ)].
4. Степанова А.А., Хостелиди С.Н., Аравийский Р.А. и др. Электронно-микроскопическое исследование *Lichtheimia* spp. *in vivo* и *in vitro*. Проблемы медицинской микологии. 2012; 14 (4): 55-61. [Stepanova A.A., Hostelidi S.N., Aravijskij R.A. i dr. Elektronno-mikroskopicheskoe issledovanie *Lichtheimia* spp. *in vivo* i *in vitro*. Problemy medicinskoj mikologii. 2012; 14 (4): 55-61 (In Russ)].

5. Степанова А.А., Сеницкая И.А., Авдеенко Ю.Л. Субмикроскопическое изучение клеток вегетативного мицелия *Aspergillus fumigatus* Fres. Проблемы медицинской микологии. 2004; 6 (3): 34-40. [Stepanova A.A., Sinickaya I.A., Avdeenko Y.L. Submikroskopicheskoe izuchenie kletok vegetativnogo miceliya *Aspergillus fumigatus* Fres. Problemy medicinskoj mikologii. 2004; 6 (3): 34-40 (In Russ)].
6. Степанова А.А., Сеницкая И.А. Ультраструктура клеток вегетативного мицелия *Aspergillus flavus* Link, выращенного *in vitro*. Проблемы медицинской микологии. 2006; 8 (1): 40-45. [Stepanova A.A., Sinickaya I.A. Ul'trastruktura kletok vegetativnogo miceliya *Aspergillus flavus* Link, vyrashchennogo in vitro. Problemy medicinskoj mikologii. 2006; 8 (1): 40-45 (In Russ)].

Поступила в редакцию журнала 02.07.2019

Рецензент: О.В. Яковлева





## MALASSEZIA FURFUR В ОТДЕЛЕНИЯХ РЕАНИМАЦИИ И ИНТЕНСИВНОЙ ТЕРАПИИ НОВОРОЖДЕННЫХ (ОБЗОР ЛИТЕРАТУРЫ)

Родченко Ю.В. (врач-бактериолог)\*, Припутневич Т.В. (зав. отделом), Зубков В.В. (директор института)

Национальный медицинский исследовательский центр акушерства, гинекологии и перинатологии имени акад. В.И. Кулакова, Москва, Россия

Проведен систематический анализ данных, опубликованных в современной научной литературе, о возбудителях грибковых инфекций в отделениях реанимации новорожденных. Приведены сведения о новых возбудителях инвазивных грибковых инфекций, таких как *Malassezia furfur*. Описаны современные подходы к диагностике грибковых инфекций и, в частности, вопросы диагностики инфекций, вызванных *M. furfur*. Показана роль микромицета в развитии инфекции, проанализированы материалы о возбудителе и методах определения его чувствительности к антимикотическим препаратам.

**Ключевые слова:** *Malassezia*, *Malassezia furfur*, грибковые инфекции, неонатология

## MALASSEZIA FURFUR IN NEONATAL INTENSIVE CARE UNITS (LITERATURE REVIEW)

Rodchenko Y.V. (bacteriologist), Priputnevich T.V. (head of the department), Zubkov V.V. (head of the Institute)

V.I. Kulakov Research Center of Obstetrics, Gynecology and Perinatology, Moscow, Russia

A systematic analysis of the data available in scientific literature about causative agents of fungal infections in neonatal intensive care units has been carried out. Data on new pathogens of invasive fungal infections such as *Malassezia furfur* are presented. Modern approaches to the diagnosis of fungal infections and, in particular, the diagnosis of infections caused by *M. furfur*, are described. The role of the fungus in the development of infection, materials about the pathogen and methods of determining sensitivity to antifungal drugs are presented.

**Key words:** *Malassezia*, *Malassezia furfur*, fungal infections, neonatology

### Грибковые инфекции.

Грибковые инфекции по распространенности занимают третье место после бактериальных и вирусных поражений организма человека. Более 300 миллионов людей на планете страдают от тяжелых или хронических микозов, а у 25 миллионов больных микозами существует угроза смерти или инвалидности [1, 2]. Грибковые инфекции часто встречаются у больных с ожогами, пациентов отделений гематологии, онкологии, реанимации и интенсивной терапии, в том числе недоношенные новорожденные, среди которых – дети с очень низкой и экстремально низкой массой тела при рождении (ОНМТ и ЭНМТ); у пациентов данной категории чаще развиваются инфекции кровотока. Частота атрибутивной заболеваемости и смертности выше у лиц данной категории [2-4].

У недоношенных новорожденных, находящихся на лечении в условиях реанимации, по результатам отечественных и зарубежных исследований, грибковые заболевания занимают 3-е место среди госпитальных инфекций (после бактериальных и вирусных) [2, 4-6]. Глубоко недоношенные новорожденные с ОНМТ и ЭНМТ при рождении в силу незрелости иммунной системы являются наиболее уязвимой и сложной для лечения категорией пациентов.

В последние годы появилась возможность выхаживать недоношенных детей, начиная с 22 недели гестации, и с массой тела от 500 грамм со значительным повышением шансов их выживаемости. Однако необходимость применения инвазивных методов медицинской помощи, таких как длительная искусственная вентиляция легких (ИВЛ), интенсивная антибактериальная терапия, длительное парентеральное питание (в том числе липидными растворами), пролонгированная катетеризация центральных вен способствуют колонизации слизистых оболочек новорожденных бактериями и грибами, а также развитию инвазивного кандидоза (ИК) [5, 7, 8]. По данным зарубежной литературы, частота ИК колеблется от 2,6 до 3,1% у новорожденных с ОНМТ при рождении и от 10% до 16% – у новорожденных с ЭНМТ при рождении, при этом летальность может достигать 40% [7-9]. Частота ИК в отделении реанимации новорожденных с ОНМТ, по данным отечественных авторов, может составлять 18% [4, 10]. Однако, наряду с инвазивным кандидозом, у пациентов данной группы высок риск развития инвазивных микозов (ИМ), вызванных плесневыми грибами (*Acremonium* spp., *Aspergillus* spp. и др.) и дрожжевыми грибами из родов *Malassezia*, *Saccharomyces* [11-14].

У взрослых и здоровых доношенных новорожденных существует естественная защита организма от грибковых инфекций, обусловленная фагоцитарной активностью и другими факторами специфического и врожденного иммунитета. У недоношенных новорожденных иммунная система недостаточно адаптирована ввиду сниженной способности к выработке иммуноглобулинов (Ig), в том числе IgA, что в критическом состоянии делает их особо уязвимыми в плане развития грибковых инфекций [2, 3, 13]. К факторам риска развития кандидемии относят: длительное пребывание новорожденных в условиях стационара, гестационный возраст менее 27 недель и массу тела при рождении менее 1000 грамм, некротизирующий энтероколит (НЭК)

\* Контактное лицо: Родченко Юлия Валериевна, e-mail: docrodchenko@mail.ru

и операции на органах грудной и брюшной полостей, агрессивную терапию антибиотиками (в особенности цефалоспорины III поколения и карбапенемами), а также лечение антацидами, H<sub>2</sub>-блокаторами и глюкокортикоидами. Длительное функционирование центрального венозного катетера, полное или продолжительное парентеральное питание, искусственная вентиляция легких, наличие любых видов дренажей и продолжительное зондовое кормление также способствуют развитию микозов, так как частые инвазивные манипуляции нарушают естественные защитные барьеры организма, создавая условия для адгезии грибов с последующей инвазией в стерильные локусы макроорганизма [1, 3, 5, 7, 10, 12].

Как показано в многочисленных исследованиях, эндотрахеальная интубация и венозные катетеры являются наиболее значимыми факторами риска развития ИК [2, 3, 7]. По данным литературы, до 2000-х годов основным этиологическим агентом ИК был гриб *Candida albicans* [2, 3, 8, 10, 12]. Однако нерациональное и профилактическое применение антимикотических препаратов привело к существенному изменению видового состава грибов в структуре возбудителей ИК. В настоящее время доминирующее положение при ИМ новорождённых занимают *non-albicans* виды *Candida*, такие как *C. parapsilosis*, *C. glabrata*, *C. krusei*, *C. lusitaniae*. Кроме того, возрастает роль других дрожжевых грибов, в частности *M. furfur* [14-17].

Диагностика грибковых инфекций является сложной проблемой, так как клинические признаки микозов у иммунокомпрометированных пациентов часто неспецифичны, а лабораторное подтверждение диагноза может быть затруднено из-за нетипичной локализации очага инфекции или тяжести состояния пациента. Нередко симптомы грибковой инфекции выявляют слишком поздно, а многие грибковые заболевания у новорождённых отличаются очень быстрым и агрессивным течением. Основной причиной летальности при ИК становится несвоевременно назначенная противогрибковая терапия, а основным путём к снижению летальности является своевременная диагностика грибковых инфекций. Диагностика инвазивных микозов, вызванных грибами рода *Malassezia*, затруднена. У пациента наблюдают все клинико-лабораторные признаки грибковой инфекции: нарушения функции сердечно-сосудистой системы (тахикардию), дыхательные нарушения (лабильность сатурации, апноэ), нарушения функции желудочно-кишечного тракта (ЖКТ) (дискинезию, развитие или отягощение НЭК), а также повышение уровня эозинофилов в крови и лейкоцитоз. Однако ввиду того, что основные представители рода *Malassezia* не культивируются на традиционных стандартных питательных средах, выделение возбудителя затруднено, и, соответственно, осложнены этиологическая верификация заболевания и своевременная адекватная терапия антимикотическими препаратами [18, 19].

#### **Классификация микозов.**

В мире нет единой классификации микозов, но существует множество систематизаций в зависимости от этиологии, локализации, глубины поражения и патогенеза.

С 2005 г. принята классификация кандидозов у детей, где это заболевание подразделяют в зависимости

от степени патогенности возбудителей, клинической картины и в соответствии с МКБ-X [20]. Под микозом новорождённых понимают инфекционное заболевание органов и систем ребенка, вызванное грибами. Все микозы по клинической картине принято делить на поверхностные и инвазивные, отличающиеся глубиной поражения и возбудителем. К поверхностным относят микоз кожи, вульвы, вагины, полости рта, пищевода, кишечника и другие. Тяжёлая грибковая инфекция, проявляющаяся кандидемией с вовлечением в процесс любых органов и систем ребёнка, называется инвазивным микозом. К инвазивным микозам относят кандидемию, острый диссеминированный кандидоз, хронический диссеминированный кандидоз, кандидоз центральной нервной системы и др. [2, 20]. В свою очередь ИК новорождённых по времени возникновения делят на врождённый (симптомы ИК развиваются в течение первых шести суток жизни) и приобретённый (симптомы ИК развиваются после 6 суток жизни).

Однако в данной классификации представлены лишь инвазивные кандидозы, а инвазивные микозы, к возбудителям которых относится *M. furfur*, отсутствуют.

#### **Характеристика *M. furfur* как возбудителя грибковых инфекций (морфология и патогенез).**

Рост числа пациентов с ослабленным иммунитетом привел к частому появлению ИМ. Естественные обитатели кожных покровов, с которыми обычно ассоциированы локальные грибковые инфекции, могут при определенных условиях выступать как внутрибольничные возбудители системных микозов [5, 10]. К числу таких патогенов относят дрожжевые грибы рода *Malassezia* из семейства *Malasseziaceae*, ранее известные как *Pityrosporum*.

*Malassezia furfur* имеет особый метаболизм, для ее роста необходимо наличие в питательной среде жирных кислот с длиной цепи C<sub>12</sub>-C<sub>24</sub>, которые штаммы *M. furfur* не способны синтезировать самостоятельно, так как у них отсутствует потребность в углеводах, а в качестве единственного источника углерода выступают липиды [18, 21, 22].

Грибы данного рода могут вызывать иммунные реакции в макроорганизме. Иммуногенные свойства обусловлены липидным слоем этих микромицетов, поскольку они могут взаимодействовать с иммунокомпетентными клетками, включая антиген-презентирующие дендритные клетки, макрофаги, эозинофилы, нейтрофилы, стимулируя синтез цитокинов и хемокинов различных функциональных групп. Известно, что *Malassezia* способны как стимулировать, так и ингибировать синтез провоспалительных цитокинов. Вследствие этого воспалительная реакция при малассезиозах может варьировать от практически незаметной до ярко выраженной [15]. В настоящее время нет единого мнения, можно ли инфекции, вызванные *Malassezia*, рассматривать как самостоятельное заболевание, или же они являются лишь одним из отягощающихся факторов при других болезнях.

Значимость *Malassezia* в качестве госпитального патогена в настоящее время остается недооцененной. В мировой литературе описаны лишь единичные случаи фунгемии, вызванной *M. furfur*, у взрослых пациентов с иммунодефицитом и детей с ОНМТ и ЭНМТ при рождении [7, 14, 15], а также случаи системных



микозов [17, 23]. Первый случай фунгемии, вызванной *M. furfur*, у недоношенного новорождённого был представлен в 1981 г., после чего периодически появляются публикации с описанием сепсиса, вызванного данным грибом, у пациентов с иммунодефицитом. Именно *M. furfur* чаще всего ассоциируют с системными микозами [7-9, 14]. Основным фактором риска фунгемии, ассоциированной с *M. furfur*, у новорождённых с ОНМТ и ЭНМТ является парентеральное питание с включением липидных растворов. Наиболее вероятный источник инфицирования центральных венозных катетеров *M. furfur* – колонизированная кожа пациентов [21, 22]. Колонизация кожи новорождённых *M. furfur* может происходить уже в родовспомогательном учреждении [9] во время контакта с родителями или медицинским персоналом, что в дальнейшем может приводить к развитию инфекции. У недоношенных детей отмечается относительная незрелость всех перечисленных механизмов противогрибковой защиты, что делает их особо уязвимыми к данной инфекции [2, 3, 7].

#### **Современные подходы к диагностике грибковых заболеваний новорождённых.**

Диагностика инфекций, вызванных дрожжевыми грибами, у новорождённых чаще базируется на неспецифической клинической картине, поэтому лабораторные тесты приобретают решающее значение при этиологической диагностике.

*M. furfur* не культивируется на питательных средах, обычно используемых для выделения грибов, однако существуют сбалансированные питательные среды для её культивирования. Одной из таких сред является среда Лиминга и Нотмана (Leeming and Notman) [12, 18, 19]. Оптимальной средой для культивирования *M. furfur* является среда Диксона [18, 19]. Однако на всех вышеперечисленных питательных средах, помимо *Malassezia*, растут также и другие дрожжевые грибы, колонии которых значительно крупнее, а потому не всегда возможно заметить рост *Malassezia*, что значительно затрудняет её выделение (селективных сред на сегодня не существует).

Кроме физиологических особенностей, также имеют значение морфологические и цитоморфологические свойства гриба, такие как цвет, форма, рельеф колоний, форма клетки, её размер, размер дочерней клетки по отношению к материнской, наличие в культуре мицелиальной формы гриба. Таким образом, в основе всех методов микробиологической диагностики лежит культуральный метод, при котором выделяют чистую культуру возбудителя, что позволяет установить его видовую или родовую принадлежность, изучить биологические свойства и чувствительность к антимикотическим препаратам [18].

Для видовой идентификации *M. furfur* используют биохимические методы, однако они не обладают достаточной селективной специфичностью. Среди автоматических анализаторов наиболее часто используют Vitek2Compact (bioMérieux, Франция), MicroScan WalkAway (Siemens, США), Phoenix (Becton Dickinson, США) и другие, недостатком которых является длительность идентификации (18-48 часов) и низкий процент правильной идентификации [24, 25].

В последние годы разработаны и внедрены в практику микробиологических лабораторий протеомные методы идентификации микроорганизмов с помощью

метода MALDI-TOF масс-спектрометрического анализа бактерий и грибов, что произвело революцию в видовой идентификации микроорганизмов. Метод даёт возможность определения большого числа видов грибов с выросшей колонии, а также прямой детекции в клиническом материале (моча, кровь, ликвор). Данный метод признан лучшим для идентификации микроорганизмов [12]. Метод основан на экстракции пептидов и белков из клеток гриба и работает по принципу «finger print» (молекулярного «отпечатка пальца»), который сравнивают с эталонными спектрами в базе MALDI Biotyper. Однако исследователями отмечено: несмотря на то, что гриб *M. furfur* внесен в базу данных анализаторов, далеко не всегда изоляты этого вида идентифицируются как *M. furfur* [26-30].

Наиболее перспективной стратегией при идентификации грибов является анализ данных таргетного секвенирования видоспецифических локусов ДНК. В качестве таких видоспецифических локусов часто используют участки, расположенные между генами, кодирующими ядерные рРНК – рибосомальные внутренние транскрибируемые спейсеры. В целом, этот подход эффективен, но в отдельных случаях некоторые близкородственные виды не могут быть точно идентифицированы по результатам секвенирования рибосомальных спейсеров, и тогда необходимо применять более эффективные гены-мишени [29, 31]. Методы, связанные с таргетным секвенированием видоспецифических генов-мишеней, хотя и являются эффективными для идентификации грибов, но имеют высокую стоимость и/или труднодоступны в условиях современной клинической лаборатории.

Молекулярная диагностика с использованием метода ПЦР является востребованным и перспективным исследованием, в основе которого лежит обнаружение небольшого участка ДНК гриба в исследуемом биологическом материале с последующей репликацией данного фрагмента.

Молекулярные методы, разработанные для идентификации *M. furfur*, такие как гель-электрофорез в пульсирующем поле (PFGE), случайная амплификация полиморфной ДНК (RAPD), анализ нуклеотидных последовательностей ДНК, рестрикционный анализ ПЦР-ампликонов рибосомных последовательностей, полиморфизм длины амплифицированных фрагментов (AFLP), денатурирующий градиентный гель-электрофорез (DGGE) и полиморфизм длины терминальных фрагментов (tFLP) и другие методы направлены либо на определение структуры ДНК (видовая идентификация, поиск новых мутаций в генах), либо на анализ известных генетических последовательностей (поиск полиморфных вариантов генов или идентификация микроорганизмов по референтной последовательности ДНК) и пока еще малопригодны в практике [29-31].

В связи с этим разработка молекулярно-генетической тест-системы, основанной на методе ПЦР в режиме реального времени, позволила бы упростить задачу идентификации основных возбудителей грибковых инфекций, повысив точность, эффективность и время обнаружения возбудителей.

В России и в других странах разработаны панели для идентификации грибов, направленные на детекцию в первую очередь *Candida albicans* и небольшого

числа *non-albicans* видов *Candida*. Например, ООО «ДНК-технологии» (Россия) разработана ПЦР-панель для идентификации *C. albicans* (набор реагентов «Кандген» для выявления ДНК *C. albicans*), компанией «ИнтерЛабСервис» (Россия) – тест-система «Флороценоз», в состав которой входят только *C. albicans*, *C. glabrata*, *C. krusei*, *C. parapsilosis* и *C. tropicalis*, но этого зачастую бывает недостаточно для правильной и своевременной диагностики грибковых инфекций. На данный момент нет зарегистрированных ПЦР-панелей, в состав которых входит *M. furfur*. Все это, безусловно, затрудняет выявление возбудителей инвазивных микозов.

#### **Методы определения чувствительности дрожжевых грибов к антимикотическим препаратам.**

Чувствительность дрожжевых грибов рода *Candida* к противогрибковым препаратам тесно связана с их видовой принадлежностью. Поэтому необходим постоянный мониторинг видового состава микромицетов, их чувствительности к противогрибковым препаратам. Выбор лекарственных средств для терапии микозов зависит от вида возбудителя и его чувствительности к антимикотикам, особенностей фармакокинетики, токсичности препарата и клинического состояния самого пациента. Хотя не существует рекомендаций по лечению системных микозов, вызванных *Malassezia*, многочисленные клинические данные свидетельствуют о клинической эффективности амфотерицина В [32-36].

Основными методами определения чувствительности грибов к антимикотическим препаратам являются метод серийных разведений в жидкой либо твердой питательной среде и диско-диффузионный метод. В рекомендациях CLSI (Clinical Laboratory Standards Institute – Институт клинических и лабораторных стандартов) США и EUCAST (European Committee on Antimicrobial Susceptibility Testing – Европейский комитет по определению чувствительности к антимикробным препаратам) описаны методы определения чувствительности к антимикотикам и критерии интерпретации полученных результатов для грибов родов *Candida*, *Aspergillus*, *Cryptococcus*, но в них нет методики определения чувствительности для других микромицетов, в частности для *M. furfur* [37-41], которые имеют свои особенности

культивирования. Все вышеперечисленные методы не могут подходить для *M. furfur*, так как данный гриб имеет особый метаболизм, для его жизнедеятельности необходимы липиды, а описанные выше среды не отвечают питательным особенностям данного вида. Кроме того, в рекомендациях не отработаны пороговые значения МПК, необходимые для дифференциации чувствительных и устойчивых штаммов *M. furfur*. Эта методика не дает пороговых значений МПК, являющихся полезными параметрами для различия изолятов с лекарственной устойчивостью и без неё. Проблема остается нерешённой, и некоторые исследователи в качестве питательной среды для определения чувствительности изолятов *M. furfur* к антимикотикам предлагают использовать Сабуро-декстрозный агар с 1% Твина 80 либо уреазный бульон Кристенсена [41-43]. Однако такой подход трудно применим в рутинной практике микробиологических лабораторий, так как в методике используются чистые субстанции антимикотиков, а сама постановка теста – крайне трудоемкий процесс. При этом знания о чувствительности *M. furfur* крайне необходимы и в рутинной практике зачастую имеют решающее значение при выборе этиотропной терапии, особенно для пациентов с внутрибольничным ИМ.

В настоящее время коммерческие аналоговые тест-системы (ручные и автоматические), такие как Е-тесты, АТВ Fungus 2 (bioMerieux), Vitek (bioMerieux), MicroScan WalkAway (Siemens), Sensititr (ThermoFisher Scientific) не адаптированы для *M. furfur*.

## **ЗАКЛЮЧЕНИЕ**

Представленные литературные данные свидетельствуют о том, что инвазивные микозы, вызванные дрожжевым грибом *Malassezia furfur* в отделениях реанимации новорождённых, являются актуальной проблемой, так как культивирование, идентификация и определение чувствительности возбудителя к антимикотическим препаратам затруднены, и, соответственно, осложнены своевременная постановка диагноза и своевременная терапия. Все это диктует острую необходимость разработки методов культивирования, идентификации и определения чувствительности грибов *M. furfur* к противогрибковым препаратам.

## **ЛИТЕРАТУРА**

1. Острейков И.Ф., Мельникова Н.И., Бабаев Б.Д., Штатнов М.К. Грибковая инфекция у детей с хирургической патологией в ОИТ. Анестезиология и реаниматология. 2017; 62 (4): 310-315. [Ostrejkov I.F., Mel'nikova N.I., Babaev B.D., SHtatnov M.K. Gribkovaya infekciya u detej s hirurgicheskoj patologiej v OIT. Anesteziologiya i reanimatologiya. 2017; 62 (4): 310-315 (In Russ)].
2. Антонов А.Г., Никитина И.В., Митрохин С.Д. Клинические рекомендации по профилактике и лечению грибковых инфекций у новорожденных в условиях отделения реанимации и интенсивной терапии. Неонатология. 2013; (2): 80-8. [Antonov A.G., Nikitina I.V., Mitrohin S.D. Klinicheskie rekomendacii po profilaktike i lecheniyu gribkovyh infekcij u novorozhdennyh v usloviyah otdeleniya reanimacii i intensivnoj terapii. Neonatologiya. 2013; (2): 80-8 (In Russ)].
3. Любасовская Л.А., Припутневич Т.В., Анкирская А.С. и др. Особенности микробной колонизации новорожденных в отделении реанимации и интенсивной терапии. Российский вестник перинатологии и педиатрии. 2013; 3: 87-91. [Lyubasovskaya L.A., Priputnevich T.V., Ankirskaya A.S., i dr. Osobennosti mikrobnaj kolonizacii novorozhdennyh v otdelenii reanimacii i intensivnoj terapii. Rossijskij vestnik perinatologii i pediatrii. 2013; 3: 87-91 (In Russ)].
4. Руднов В.А., Бельский Д.В., Дехнич А.В. Инфекции в ОРИТ России: результаты национального многоцентрового исследования. Клиническая микробиология и антимикробная химиотерапия. 2011; 13 (4): 294-303. [Rudnov V.A., Bel'skij D.V., Dekhnic A.V. Infekcii v ORIT Rossii: rezul'taty nacional'nogo mnogo-centrovogo issledovaniya. Klinicheskaya mikrobiologiya i antimikrobnaya himioterapiya. 2011; 13 (4): 294-303 (In Russ)].
5. Greenberg R.G., Benjamin D.K. Neonatal candidiasis: diagnosis, prevention, and treatment. J. Infect. 2014; 69: 19-22.
6. Бережнова И.А. Инфекционные болезни. Учеб. пособие. М.: РИОР, 2007: 319 с. [Berezhnova I.A. Infekcionnye bolezni. Ucheb. posobie. M.: RIOR, 2007: 319 s. (In Russ)].
7. Barton M. Invasive candidiasis in low birth weight preterm infants: risk factors, clinical course and outcome in a prospective



- multicenter study of cases and their matched controls. BMC Infect. Dis. 2014; 14: 327.
8. Ezenwa B.N., Oladele R.O., Akintan P.E., et al. Invasive candidiasis in a neonatal intensive care unit in Lagos, Nigeria. Niger Postgrad. Med. J. 2017; 24 (3): 150-154.
  9. Caggiano G., Lovero G., De Giglio O., et al. Candidemia in the neonatal intensive care unit: a retrospective, observational survey and analysis of literature data. Biomed Res. Int. Epub. 2017.
  10. Никитина И.В., Ионов О.В., Приходько Н.А. и др. Инвазивные микозы в неонатологии: профилактика, диагностика и терапия. Акушерство и гинекология. 2015; 4: 84-90. [Nikitina I.V., Ionov O.V., Prihod'ko N.A. i dr. Invazivnye mikozy v neonatologii: profilaktika, diagnostika i terapiya. Akusherstvo i ginekologiya. 2015; 4: 84-90 (in Russ)].
  11. Meersseman W., Lagrou K., Maertens J., et al. Bronchoalveolar lavage fluid: a tool for diagnosing aspergillosis in intensive care unit patients. Am. J. Respir. Crit. Care Med. 2008; 177: 27-34.
  12. Припутневич Т.В. Оптимизация микробиологической диагностики оппортунистических инфекций у беременных и новорожденных на основе протеометрических и молекулярно-генетических методов: Автореф. дис... д-ра мед. наук. М., 2014. [Priputnevich T.V. Optimizaciya mikrobiologicheskoy diagnostiki opportunisticheskikh infekcij u beremennyh i novorozhdennyh na osnove proteometricheskikh i molekulyarno-geneticheskikh metodov: Avtoref. dis... d-ra med. nauk. M., 2014 (In Russ)].
  13. Benjamin M.D., Jolivet E., Desbois N., et al. Fungal colonization in preterm neonates weighing less than 1500g admitted to the neonatal intensive care unit. Arch Pediatr. 2016; 23 (9): 887-94.
  14. Iatta R., Cafarchia C., Cuna T. Bloodstream infections by *Malassezia* and *Candida* species in critical care patients. ISHAM International society for human and animal mycology. 2014; 52: 264-269.
  15. Ruth Ashbee H., Glyn E., Evans V. Immunology of diseases associated with *Malassezia* species. J. Clinical Microbiology Reviews. 2002; 15 (1): 21-57.
  16. Ianiri G., Heitman J., Scheynius A. The skin commensal yeast *Malassezia globosa* thwarts bacterial biofilms to benefit the host. J. Invest. Dermatol. 2018; 138 (5): 1026-1029.
  17. Oliveri S., Trovato L., Betta P., et al. *Malassezia furfur* fungaemia in a neonatal patient detected by lysis-centrifugation blood culture method: first case reported in Italy. Mycoses. 2011; 4: e638-640.
  18. Богданова Т.В., Елинов Н.П. Морфолого-физиологические характеристики дрожжевых организмов – *Malassezia* species (Malassez, 1874) Baillon, 1889 (обзор). Проблемы медицинской микологии. 2011; 13 (1): 3-13. [Bogdanova T.V., Elinov N.P. Morfologo-fiziologicheskie harakteristiki drozhzhevyyh organizmov – *Malassezia* species (Malassez, 1874) Baillon, 1889 (obzor). Problemy medicinskoj mikologii. 2011; 13 (1): 3-13 (In Russ)].
  19. Овчинников Р.С., Маноян М.Г., Еришов П.П., Гайнуллина А.Г. Грибы рода *Malassezia* в заболеваниях животных. Микология. Vetpharma. 2013; 1: 30-36. [Ovchinnikov R.S., Manoyan M.G., Ershov P.P., Gajnullina A.G. Griby roda *Malassezia* v zabolevaniyah zhivotnyh. Mikologiya. Vetpharma. 2013; 1: 30-36 (In Russ)].
  20. Международная классификация болезней десятого пересмотра МКБ-10 (принята 43-й Всемирной Ассамблеей Здравоохранения). [Mezhdunarodnaya klassifikaciya boleznej desyatogo peresmotra MKB-10 (prinyata 43-j Vsemirnoj Assambleej Zdravoohraneniya) (in Russ)].
  21. Quereux G. Seborrheic dermatitis. J. EMC-Dermatologie Cosmetologie. 2005; 2: 147-159.
  22. Leeming J.P., Notman F.H. Improved methods for isolation and enumeration of *Malassezia furfur* from human skin. J. Clin. Microbiol. 1997; 25 (8): 2017-2019.
  23. Iatta R., Immediato D., Montagna M-T., et al. In vitro activity of two amphotericin B formulations against *Malassezia furfur* strains recovered from patients with bloodstream infections. Medical Mycology. 2015; 53: 269-274.
  24. Melhem M.S.C., Bertoletti A., Lucca H.R.L., et al. Use of the VITEK 2 system to identify and test the antifungal susceptibility of clinically relevant yeast species. Braz. J. Microbiol. 2013; 44: 1257-1266.
  25. Муравьева В.В., Припутневич Т.В., Завьялова М.Г. и др. Сравнительная оценка видовой идентификации вагинальных изолятов дрожжевых грибов методом MALDI TOF MS и традиционными (биохимическим и фенотипическим) методами. Клиническая микробиология и антимикробная химиотерапия. 2014; 16 (1): 4-9. [Murav'eva V.V., Priputnevich T.V., Zav'yalova M.G. i dr. Sravnitel'naya ocenka vidovoj identifikacii vaginal'nyh izolyatov drozhzhevyyh gribov metodom MALDI TOF MS i tradicionnymi (biohimiche-skim i fenotipicheskim) metodami. Klinicheskaya mikrobiologiya i antimikrobnaya himioterapiya. 2014; 16 (1): 4-9 (In Russ)].
  26. Diongue K., Kébé O., Faye MD., et al. MALDI-TOF MS identification of *Malassezia* species isolated from patients with pityriasis versicolor at the seafarers' medical service in Dakar, Senegal. J. Mycol. Med. 2018; 28 (4): 590-593.
  27. Honnavar P., Ghosh A.K., Paul S., et al. Identification of *Malassezia* species by MALDI-TOF MS after expansion of database. Diagnostic Microbiology And Infectious Disease. 2018; 92 (2): 118-123.
  28. Priputnevich T.V., Melkumyan A.R., Lyubasovskaya L.A., et al. Mass-spectrometry in microbiological practice of Scientific centre of obstetrics, gynecology and perinatology. Journal of Microbiology, Epidemiology and Immunobiology (Moscow). 2016; 1: 52-58.
  29. Припутневич Т.В., Мелкумян А.Р., Бурменская О.В. и др. Использование методов MALDI-TOF масс-спектрометрии и количественной ПЦР для быстрой диагностики септических состояний. Клиническая микробиология и антимикробная химиотерапия. 2014; 16 (1): 4-9. [Priputnevich T.V., Melkumyan A.R., Burmenskaya O.V. i dr. Ispol'zovanie metodov MALDI-TOF mass-spektrometrii i kolichestvennoj PCR dlya bystroj diagnostiki septicheskikh sostoyanij. Klinicheskaya mikrobiologiya i antimikrobnaya himioterapiya. 2014; 16 (1): 4-9 (In Russ)].
  30. Припутневич Т.В., Трофимов Д.Ю., Завьялова М.Г., Мелкумян А.Р. Прямая идентификация микроорганизмов в гемокультуре с помощью метода MALDI-TOF MS. XV Международного конгресса МАКМАХ по антимикробной терапии. Клиническая микробиология и антимикробная химиотерапия. 2013; 15 (2): 35. [Priputnevich T.V., Trofimov D.Y., Zav'yalova M.G., Melkumyan A.R. Pryanaya identifikaciya mikroor-ganizmov v gemokul'ture s pomoshch'yu metoda MALDI-TOF MS. XV Mezhdunarodnogo kongressa MAK-MAH po antimikrobnoj terapii. Klinicheskaya mikrobiologiya i antimikrobnaya himioterapiya. 2013; 15 (2): 35 (In Russ)].
  31. Kolecka A., Khayhan K., Arabatzis M., et al. Efficient identification of *Malassezia* yeasts by matrix-assisted laser desorption

- ionization-time of flight mass spectrometry (MALDI-TOF MS). *British Journal of Dermatology*. 2014; 170: 332-341.
32. Greenberg R.G., Benjamin D.K., Gantz M.G., et al. Empiric antifungal therapy and outcomes in extremely low birth weight infants with invasive candidiasis. *J. Pediatr.* 2012; 161: 264-269.
  33. Веселов А.В. Эмпирическая, превентивная и профилактическая терапия инвазивных микозов: современное состояние. *Клиническая микробиология и антимикробная химиотерапия*. 2009; 11 (4): 286-304. [Veselov A.V. Empiricheskaya, preventivnaya i profilakticheskaya terapiya invazivnyh mikofov: sovremennoe sostoyanie. *Klinicheskaya mikrobiologiya i antimikrobnaya himioterapiya*. 2009; 11 (4): 286-304 (In Russ)].
  34. Son T. Thrombolytic therapy for adhesion of percutaneous central venous catheters to vein intima associated with *Malassezia furfur* Infection. *Journal of Perinatology*. 2001; 21: 331-333.
  35. Vinciguerra V., Rojas F., Tedesco V., et al. Chemical characterization and antifungal activity of *Origanum vulgare*, *Thymus vulgaris* essential oils and carvacrol against *Malassezia furfur*. *Nat Prod. Res.* 2018; 4: 1-5.
  36. Leong C., Buttafuoco A., Glatz M., Bosshard P.P. Antifungal susceptibility testing of *Malassezia* spp. with an optimized colorimetric broth microdilution method. *J. Clin Microbiol.* 2017; 55 (6):1883-1893.
  37. European Committee on Antimicrobial Susceptibility Testing. Version 8.1, valid from 2018-05-15.
  38. European Committee on Antimicrobial Susceptibility Testing. Antifungal agents. Version 9.0, valid from 2018-02-12.
  39. Клинические рекомендации по определению чувствительности к антимикробным препаратам. Версия -2018-03. [Klinicheskie rekomendacii po opredeleniyu chuvstvitel'nosti k antimikrobnym preparatam. Versiya -2018-03 (In Russ)].
  40. Clinical Laboratory Standards Institute (CLSI M44-A2). August 2010.
  41. Peano A., Pasquetti M., Tizzani P., et al. Methodological issues in antifungal susceptibility testing of *Malassezia pachydermatis*. *J. Fungi*. 2017; 3 (3): 37.
  42. Cafarchia C., Iatta R., Immediato D., et al. Azole susceptibility of *Malassezia pachydermatis* and *Malassezia furfur* and tentative epidemiological cut-off values. *Medical Mycology*. 2015; 53: 743-748.
  43. Galvis-Marín J.C., Rodríguez-Bocanegra M.X., Pulido-Villamarín A.D.P., et al. In vitro antifungal activity of azoles and amphotericin B against *Malassezia furfur* by the CLSI M27-A3 microdilution and E-test methods. *Rev. Iberoam. Micol.* 2017; 34 (2): 89-93.

Поступила в редакцию журнала 09.07.2019

Рецензент: Т.С. Богомолова





## КРИПТОКОККОЗ С ПОРАЖЕНИЕМ КОЖИ У БОЛЬНЫХ ВИЧ-ИНФЕКЦИЕЙ (КЛИНИЧЕСКИЕ НАБЛЮДЕНИЯ)

Прожерин С.В. (врач-дерматовенеролог)\*, Рямова Е.П. (зав. отделением)

Свердловский областной центр профилактики и борьбы со СПИД, Екатеринбург, Россия

*Криптококкоз – оппортунистический микоз, который среди ВИЧ-инфицированных пациентов развивается преимущественно при тяжелом иммунодефиците. Описаны клинические случаи криптококкоза с поражением кожи у больных, инфицированных ВИЧ: женщины (28 лет) и мужчины (46 лет). Наблюдения представлены с целью наглядно продемонстрировать вариабельность клинических проявлений данного заболевания. После проведенной антифунгальной терапии достигнут полный регресс высыпаний. В статье также приведены результаты лечения пациентов.*

**Ключевые слова:** криптококкоз, иммунодефицит, ВИЧ-инфекция, флуконазол

## CRYPTOCOCCOSIS WITH SKIN LESIONS IN PATIENTS WITH HIV-INFECTION (CLINICAL OBSERVATIONS)

Prozherin S.V. (dermatologist), Ryamova E.P. (head of the clinical department)

Sverdlovsk Regional Center for Prevention and Control of AIDS, Yekaterinburg, Russia

*Cryptococcosis is an opportunistic mycosis. Among HIV-infected patients it develops predominantly at severe immunodeficiency. Clinical cases of cryptococcosis with skin lesions in patients, infected with HIV (a 28-year-old woman and a 46-year-old man) have been described in the article. These observations demonstrate variability of clinical manifestations of this disease. After antifungal therapy a complete regression of rashes was achieved, the results of treatment of patients were shown.*

**Key words:** cryptococcosis, HIV- infection, immunodeficiency, fluconazole

Криптококкоз – оппортунистический микоз с преимущественно аспирационным механизмом передачи, вызываемый одноклеточными дрожжеподобными грибами из класса базидиомицетов – *Cryptococcus* spp. [1-4].

В 95% всех случаев криптококковой инфекции (КИ) возбудителями являются серотипы А и D *Cryptococcus neoformans* (var. *grubii* и var. *neoformans* соответственно) [1, 4]. Наибольшему риску развития КИ подвержены больные ВИЧ-инфекцией, пациенты, длительно получающие кортикостероиды, а также лица после трансплантации органов [5, 6]. Поскольку у больных ВИЧ-инфекцией манифестация криптококкоза чаще всего происходит при показателях CD4<sup>+</sup>-лимфоцитов, не превышающих 100 (у большинства ниже 50) клеток/мкл, его относят к СПИД-индикаторным заболеваниям [5, 7, 8].

После вдыхания возбудителя в легких формируется первичный очаг [4]. Клиническая картина поражения легких вариабельная: от бессимптомного или со скудными проявлениями течения (кашель с небольшим количеством мокроты, боль в грудной клетке) до острой дыхательной недостаточности [1, 9].

У лиц с нарушениями клеточного иммунитета гематогенным путем происходит диссеминация возбудителя [10]. Главный очаг диссеминации – центральная нервная система (менингит / менингоэнцефалит составляет до 90% всех случаев КИ), менее часто поражаются кожа, глаза, кости и суставы, еще реже вовлекаются в процесс мочеполовая система, мышцы, сердце, щитовидная железа, надпочечники, органы головы и шеи [5, 9]. Кожные поражения при КИ, как правило, вторичны и являются маркером диссеминации криптококка. В редких случаях при глубоком иммунодефиците, вызванном ВИЧ, на месте внедрения *C. neoformans* возможно развитие первичного кожного криптококкоза (ПКК) без поражения центральной нервной системы (ЦНС) и внутренних органов [11].

Кожные проявления КИ многообразны. Высыпания могут быть представлены папулами и узлами, склонными к изъязвлению в центре и окруженными эритемой, везикулами, элементами акнеподобного, герпетического характера, пустулами, язвенно-некротическими очагами, возможно развитие флегмоны [11-14]. У ВИЧ-позитивных пациентов проявления нередко схожи с контагиозным моллюском, отмечается склонность к поражению лица, шеи, волосистой части головы [3, 5, 8, 12, 15].

При ПКК клинические проявления (панариций, флегмона, целлюлит, очаги в виде язв) обычно одиночные, расположены на открытых участках кожи. Напротив, для диссеминированной КИ характерны рассеянные папулезные элементы с западением в центре [16].

Диагноз криптококкоза кожи основывается на клинической картине заболевания и выявлении возбудителя в материале из очага поражения одним из методов исследования: микроскопическим, гистологическим, культуральным, ПЦР [1, 7, 11, 14].

Дифференциальную диагностику проводят с пиодермиями, контагиозным моллюском, бластомикозом, гистоплазмозом [12].

При легкой или умеренной тяжести КИ без развития менингита основным терапевтическим режимом у больных ВИЧ-инфекцией является применение

\* Контактное лицо: Прожерин Сергей Витальевич, e-mail: progzherin@mail.ru

флуконазола по 400 мг в сутки внутрь в течение 6-12 месяцев. Лечение КИ с поражением ЦНС, при обнаружении криптококка в крови или тяжелом течении заболевания начинают с индукционной терапии амфотерицином В (0,7-1,0 мг/кг 1 раз в сутки) в сочетании с флуцитозином (25 мг/кг 4 раза в сутки) и флуконазолом (200 мг 2 раза в сутки) или липосомальным амфотерицином В (3-4 мг/кг в сутки) + флуцитозином в указанных выше дозах [17]. После достижения отрицательного результата посева или ПЦР ликвора на *S. neoformans* переходят на консолидирующую терапию (основной режим – флуконазол 400 мг в сутки) в течение 8-10 недель с последующей поддерживающей терапией (основной режим – флуконазол 200 мг в сутки) до полного исчезновения симптомов при стабильном количестве CD4<sup>+</sup>-лимфоцитов, превышающем 100 клеток/мкл, и неопределяемой вирусной нагрузкой в течение 3 месяцев [8, 17].

Проведение при КИ любой локализации люмбальной пункции с определением давления цереброспинальной жидкости и ее последующим исследованием позволяет своевременно диагностировать асимптомно протекающий менингит и в дальнейшем назначать адекватное лечение [1, 7-9].

#### **Представляем два собственных клинических наблюдения.**

Больная С., 28 лет, обратилась к дерматовенерологу областного центра профилактики и борьбы со СПИД (ОЦ СПИД) с жалобами на высыпания (на коже лица, туловище, конечностях), которые субъективно не беспокоили. Первые очаги появились около 2 месяцев назад сначала на конечностях и туловище, затем на лице. Лечилась самостоятельно мазью левомеколь, без эффекта.

Состоит на учете в ОЦ СПИД в течение 9,5 лет по поводу ВИЧ-инфекции (стадия вторичных заболеваний 4В). На протяжении шести лет принимала антиретровирусную терапию (АРТ), затем её прервала, три года инфекциониста не посещала. Поступила 8 мес. назад в неотложном порядке в инфекционное отделение городской клинической больницы (ГКБ) в состоянии средней тяжести. Установлен диагноз «Генерализованный криптококкоз с поражением ЦНС (менингит), тяжелое течение. Орофарингеальный кандидоз. Абсцедирующая верхнедолевая пневмония слева. Псевдомембранозный колит. Гипохромная анемия средней тяжести. Вторичная тромбоцитопения. Хронический гепатит С». Лечение КИ первые 7 дней проводили амфотерицином В (0,7 мг/кг в сутки внутривенно капельно) в сочетании с флуконазолом (800 мг/сутки) [17]. В дальнейшем выполнена коррекция антифунгальной терапии, поскольку при посеве ликвора обнаружен *S. neoformans*, резистентный к амфотерицину, чувствительный к вориконазолу, флуконазолу, итраконазолу. Назначен вориконазол (400 мг/сутки в 2 приема) [1] на 2,5 недели, затем флуконазол (800 мг/сутки) 4 недели. Выписана из ГКБ в удовлетворительном состоянии после получения отрицательного результата посева ликвора на *S. neoformans*. При выписке рекомендовано возобновить АРТ, продолжить прием флуконазола по 400 мг/сутки внутрь 8-10 недель [17]. Спустя 1,5 мес. антифунгальную терапию самовольно прекратила. Последние 6 мес. принимала АРТ (абакавир, ламивудин, лопинавир + ритонавир). За год, предшествующий об-

ращению, перенесла туберкулез внутригрудных лимфатических узлов. К моменту осмотра туберкулезная инфекция санирована.

При объективном обследовании: общее состояние удовлетворительное, сознание ясное, положение активное. Тоны сердца ясные, ритмичные, частота сердечных сокращений – 72 в минуту, артериальное давление – 110/71 мм рт. ст. Живот при пальпации мягкий, безболезненный. Печень не выступает из-под края реберной дуги. Селезенка уплотнена, увеличена. Неврологическая симптоматика отсутствует. Физиологические отправления в норме.

*Status localis*: патологический процесс на коже носит распространенный характер, асимметричный, представлен немногочисленными высыпаниями на лице, шее, передней поверхности туловища, правом предплечье и стопе.

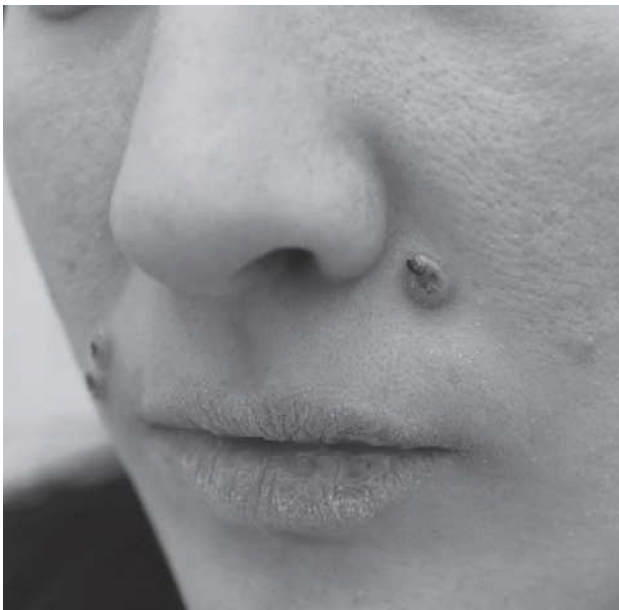На лице в области носогубных складок наблюдали папулы округлой формы диаметром до 6 мм (две справа и одна слева), возвышающиеся над уровнем окружающей кожи, розовой окраски, слева с пупкообразным вдавлением в центре, справа покрытые геморрагическими корочками (Рис.1 а-б).

На других, указанных выше, участках кожи отмечали единичные очаги поражения от 5 до 20 мм, розового цвета, с западением и серозно-геморрагической корочкой в центральной части, легкой эритемой вокруг (Рис. 1 в-д).

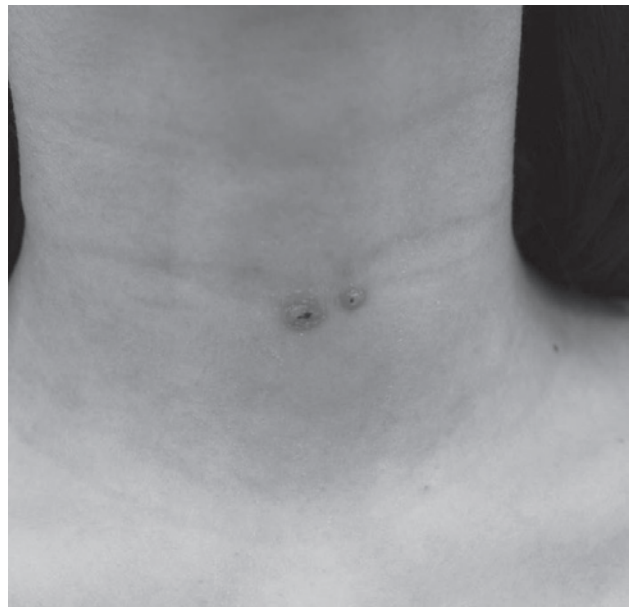Проведено обследование: ПЦР РНК ВИЧ в плазме крови – менее 150 копий/мл, CD4<sup>+</sup>-лимфоциты – 85 клеток/мкл (11%). Отклонения в общем анализе крови: количество тромбоцитов – 49,8·10<sup>9</sup>/л, СОЭ – 73 мм/час. В биохимическом анализе крови, общем анализе мочи патологических изменений не выявлено. Результаты гистологического исследования биоптата пораженной кожи: в дерме фокус гранулематозного воспаления, в центре которого определяются скопления криптококков. В период ожидания результатов исследований у пациентки появились нарастающая в вечернее время головная боль, тошнота, повышение температуры до субфебрильных значений. Госпитализирована в инфекционное отделение ГКБ, выполнена люмбальная пункция. Давление цереброспинальной жидкости повышено, при исследовании ликвора – бесцветный, прозрачный, цитоз – 8 клеток/мкл (все лимфоциты), белок – 240 мг/л, глюкоза – 2,9 ммоль/л. Методом латекс-агглютинации в ликворе обнаружен антиген *S. neoformans*. В ГКБ пациентке установлен диагноз: генерализованный криптококкоз с поражением кожи, ЦНС (менингит средней степени тяжести). Проведено лечение: дезинтоксикационная, дегидратационная терапия, флуконазол 800 мг/сутки – 14 дней. На момент выписки неврологическая симптоматика купирована, эффоресценции уменьшились в размере, прием флуконазола рекомендовано продолжить в дозе 800 мг в сутки в течение 8 недель. Спустя 2 месяца высыпания на коже полностью регрессировали, пациентка переведена на консолидирующую терапию флуконазолом по 400 мг/сутки.

Больной К., 46 лет, обратился к дерматовенерологу ОЦ СПИД с жалобами на высыпания на коже лица, верхних конечностей. Болен около двух недель, когда появились первые очаги на лице, затем процесс распространился. Элементы сыпи постоянно увеличи-

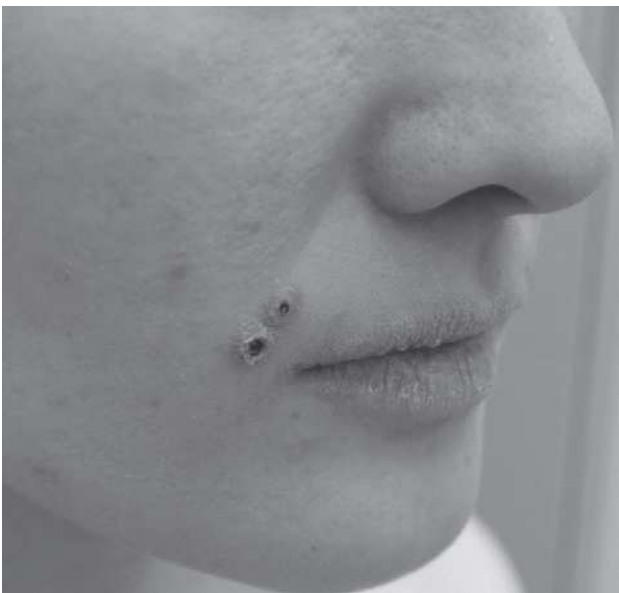



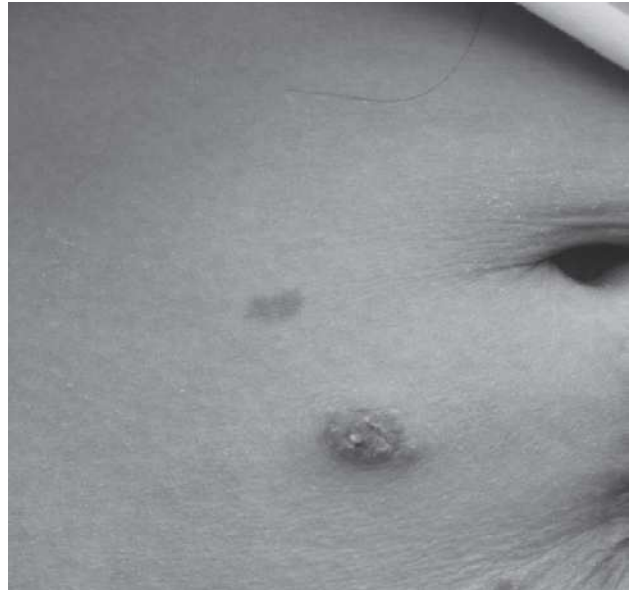а



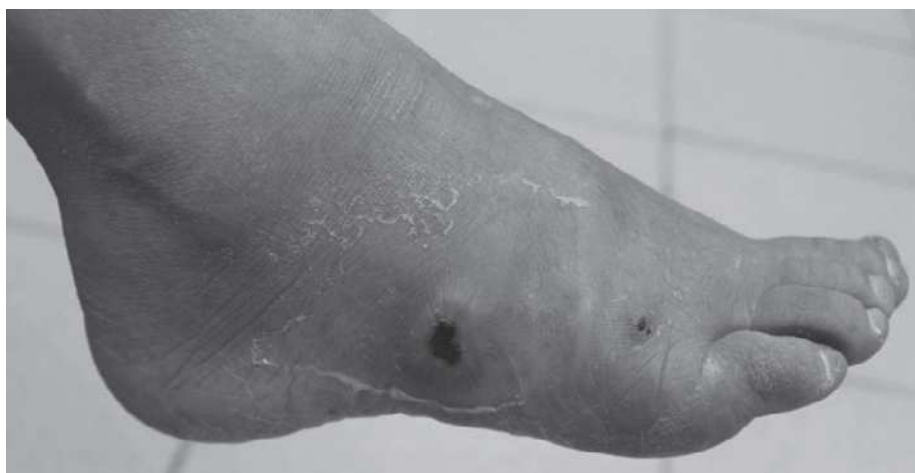в



б

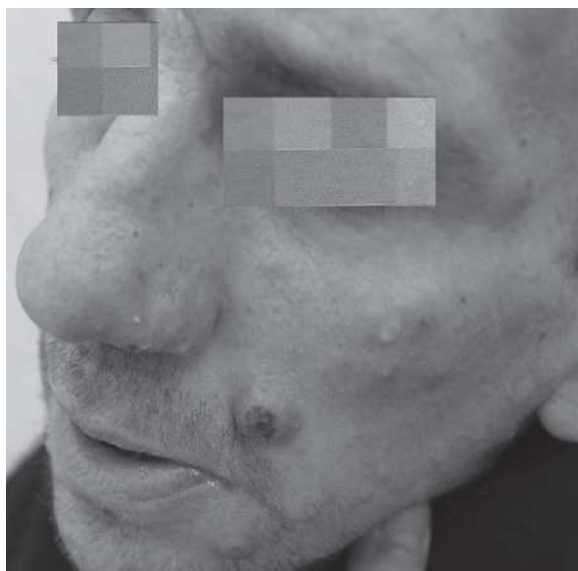

г

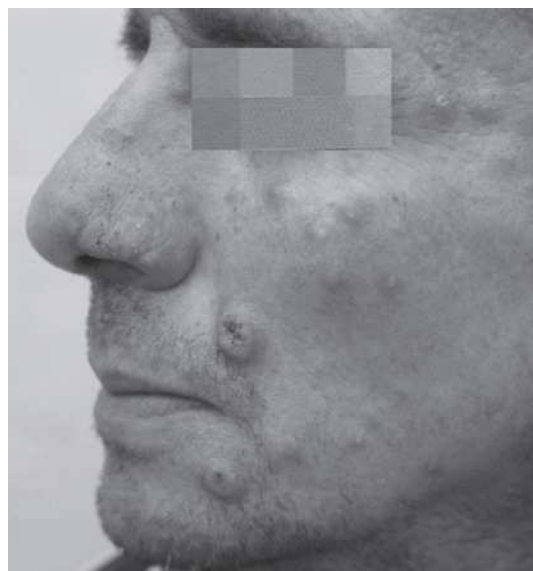


д

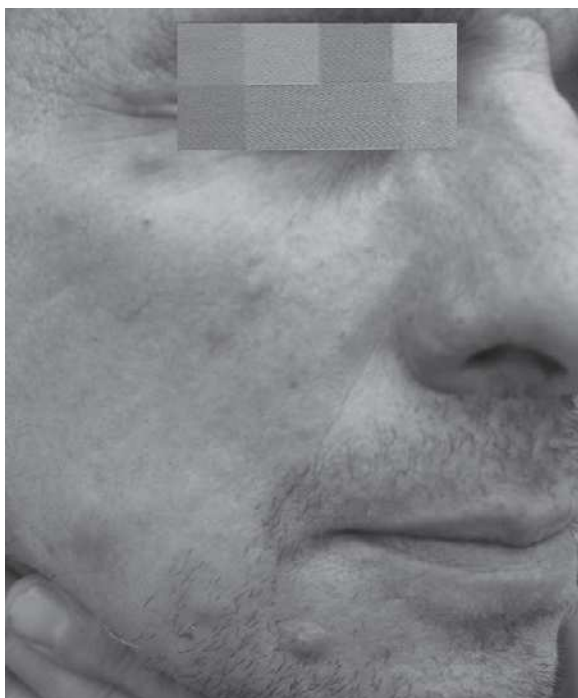Рис.1. Больная С. Очаги поражения на лице (а, б), шее (в), передней брюшной стенке (г), стопе (д).



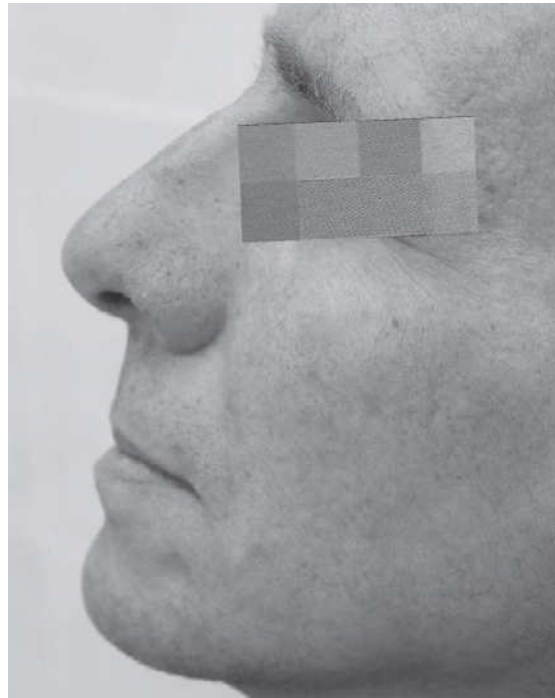
а



б



в



г

Рис. 2. Больной К. Высыпания на лице при первичном обращении (а, б), состояние через 2 недели (в) и 5 мес. (г) от начала антифунгальной терапии.

вались в размерах и количестве. Самостоятельно не лечился. Из анамнеза: ВИЧ-инфекция выявлена 16 лет назад в субклинической стадии (3), в дальнейшем у инфекциониста не наблюдался. За последние полгода отмечал резкое ухудшение самочувствия (слабость, потерю массы тела), спустя 4 месяца обратился в ОЦ СПИД. После дообследования установлена стадия вторичных заболеваний (4В) ВИЧ-инфекции в фазе прогрессирования в отсутствие АРТ. На протяжении последних 1,5 месяцев принимал препараты для химиопрофилактики вторичных заболеваний (протуб-3, азитромицин, ко-тримоксазол) и месяц АРТ (абакавир + ламивудин, эфавиренз).

*Status localis*: процесс на коже имеет распространенный характер, представлен многочисленными папулами на лице, плечах, предплечьях розово-красного цвета, округлой формы, с четкими границами, возвышающимися над уровнем окружающей кожи, диаметром от 3 до 15 мм, легкой эритемой вокруг, с изъязвлением в центральной части более крупных очагов. На лице – рассеянные акнеподобные высыпания. Кожа крыльев носа, мочек ушей инфильтрирована, насыщенно розового цвета с единичными элементами, напоминающими милиумы, на поверхности (Рис. 2 а, б).

Результаты обследования: до начала приема АРТ CD4<sup>+</sup>-лимфоциты – 2 клетки/мкл (0%), ПЦР РНК ВИЧ



в плазме крови – 1,765 млн копий/мл, спустя месяц приема – 9 (1%) и 498 соответственно. При осмотре невролога неврологической симптоматики не наблюдали. От проведения люмбальной пункции отказался. При патоморфологическом исследовании биоптата из очагов на коже обнаружены скопления криптококков, в сыворотке крови выявлен антиген *C. neoformans* методом латекс-агглютинации. При рентгенологическом исследовании легких патологии не отмечено. Установлен диагноз «диссеминированный криптококкоз с поражением кожи». Назначен флуконазол внутрь по 400 мг в сутки [17]. Спустя 2 недели, на фоне приема антимикотика, процесс на коже начал регрессировать. Достигнуто полное клиническое выздоровление через

5 месяцев приема флуконазола в указанной дозировке (Рис. 2 в, г).

В публикациях, посвященных КИ, клиническая картина кожного криптококкоза носит преимущественно описательный характер, иллюстрации малочисленны, что существенно затрудняет диагностику заболевания.

## ЗАКЛЮЧЕНИЕ

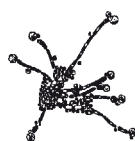Приведенные наблюдения наглядно демонстрируют клинические проявления криптококковой инфекции с поражением кожи у больных ВИЧ-инфекцией и призваны расширить представления практических врачей о данной патологии.

## ЛИТЕРАТУРА

1. Климко Н.Н. Микозы: диагностика и лечение. Руководство для врачей. 3-е изд. перераб. и доп. М.: Фармтек, 2017; 272 с. [Kimko N.N. Mikozy: diagnostika i lechenie. Rukovodstvo dlya vrachei. 3-e izd. pererab. i dop. M.: Farmtek, 2017; 272 s. (In Russ)].
2. Шкарин В.В., Саперкин Н.В. Эпидемиология оппортунистических микозов. Вестник дерматологии и венерологии. 2017; (3): 21-31. [Shkarin V.V., Saperkin N.V. Epidemiology opportunistic mycoses. Vestnik dermatologii i venerologii. 2017; (3): 21-31 (In Russ)].
3. Antinori S. New Insights into HIV/AIDS-Associated Cryptococcosis. ISRN AIDS. 2013;471363.
4. Филиппова Л.В., Фролова Е.В. *Cryptococcus neoformans* и врожденный иммунитет. Проблемы медицинской микологии. 2011; (2): 10-19. [Filipova L.V., Frolova E.V. Cryptococcus neoformans and innate immunity. Problemy meditsinskoj mikologii. 2011; (2):10-19 (In Russ)].
5. Атлас грибковых заболеваний. Под ред. Кауфман К., Манделла Д. М.: ГЭОТАР – Медиа, 2010; 240 с. [Atlas of Fungal Infections. Pod red. Kaufman K., Mandella D. M.: GEOTAR-Media, 2010; 240 s. (In Russ)].
6. Maziarsz E.K., Perfect J.R. Cryptococcosis. Infect. Dis. Clin. NA. 2016; 30 (1):179-206.
7. Hoffmann C., Rockstroh J. HIV 2018/2019. Hamburg: Medizin Fokus Verlag, 2018; 720 p.
8. Бартлетт Дж., Галлант Дж., Фам П. Клинические аспекты ВИЧ-инфекции. М.: Р. Валент, 2012; 528 с. [Bartlett Dzh., Gallant Dzh., Fam P. Klinicheskie aspekty VICH-infektsii. M.: R. Valent, 2012; 528 s. (In Russ)].
9. ВИЧ-инфекция и СПИД: национальное руководство / под ред. акад. РАМН Покровского В.В. М.: ГЭОТАР-Медиа, 2013; 608 с. [VICH-infektsiya i SPID. Natsional'noe rukovodstvo / pod redakciej akad. RAMN Pokrovskogo V.V. M.: GEOTAR-Media, 2013; 608 s. (In Russ)].
10. Константинова А.М. Криптококкоз при ВИЧ-инфекции (обзор литературы). Вестник Санкт-Петербургского университета. 2010; 3: 37-43. [Konstantinova A.M. Cryptococcosis in HIV-infection (literature review). Vestnik Sankt-Peterburgskogo universiteta. 2010; 3: 37-43 (In Russ)].
11. Бойко А.Н., Прохоренков В.И., Гузей Т.Н. Криптококкоз кожи на фоне ВИЧ-инфекции. Клиническая дерматология и венерология. 2013;11 (1): 38-41. [Boiko A.N., Prokhorenkov V.I., Guzei T.N. Cutaneous cryptococcosis in the presence of HIV infection. Klinicheskaya dermatologiya i venerologiya. 2013; 11 (1): 38-41 (In Russ)].
12. Фицпатрик Т., Джонсон Р., Вулф К. и др. Дерматология: атлас-справочник. М: Практика, 2007; 1088 с. [Fitzpatrick T., Dzhonson R., Vulf K. i dr. Color Atlas and Synopsis of Clinical Dermatology. M: Praktika, 2007; 1088 s. (In Russ)].
13. Hayashida M.Z., Seque C.A., Pasin V.P., et al. Disseminated cryptococcosis with skin lesions: report of a case series. An. Bras. Dermatol. 2017; 92 (5 Suppl 1): 69-72.
14. Волкова О.Е., Венгеров Ю.А. Криптококкоз центральной нервной системы. Лечащий врач. 2013;10: 40-43. [Volkova O.E., Vengerov Yu. Cryptococcosis of the central nervous system. Lechashchii vrach. 2013;10: 40-43 (In Russ)].
15. Вирус иммунодефицита человека – медицина / Под ред. Белякова Н.А. и Рахмановой А.Г. 2-е издание. СПб.: Балтийский медицинский образовательный центр, 2011; 656 с. [Virus immunodefitsita cheloveka – meditsina / Pod red. Belyakova N.A. i Rakhmanovoi A.G. 2-e izdanie. SPb.: Baltiiskii meditsinskii obrazovatel'nyi tsentr, 2011; 656 s. (In Russ)].
16. Neuville S., Dromer F., Morin O., et al. French Cryptococcosis study group. primary cutaneous cryptococcosis: a distinct clinical entity. *Clinical Infectious Diseases*. 2003; 36 (3): 337-347.
17. Национальные рекомендации по диспансерному наблюдению и лечению больных ВИЧ-инфекцией. Клинический протокол. Эпидемиология и инфекционные болезни. Актуальные вопросы. 2017; 6 (прил.): 1-80. [Natsional'nye rekomendatsii po dispansernomu nablyudeniyu i lecheniyu bol'nykh VICH-infektsiei. Klinicheskii protokol/ Epidemiologiya i infektsionnye bolezni. Aktual'nye voprosy. 2015; 6 (Pril.): 1-80 (In Russ)].

Поступила в редакцию журнала 22.05.2019

Рецензент: Н.Н. Климко



## СМЕШАННАЯ МИКОТИЧЕСКАЯ ИНФЕКЦИЯ У БОЛЬНОГО С ГЕНЕРАЛИЗОВАННОЙ ФОРМОЙ КРИПТОКОККОЗА

<sup>1,2</sup>Корнева Ю.С. (доцент кафедры, врач патологоанатом)\*, <sup>1,2</sup>Украинец Р.В. (врач-патологоанатом, ассистент кафедры)

<sup>1</sup>Смоленский государственный медицинский университет (кафедра патологической анатомии); <sup>2</sup>Смоленский областной институт патологии (отделение клинической патологии №2 им. профессора В.Г. Молоткова), Смоленск, Россия

*В работе представлено описание скоростного летального исхода у 50-летнего пациента без уточненного иммунного статуса через 40 минут после поступления в больницу скорой помощи от массивного кровотечения из желудочно-кишечного тракта. Микотическая этиология язвы желудка, как и одного из проявлений генерализованного криптококкоза, не были диагностированы у больного при жизни и стали неожиданными находками при посмертном гистологическом исследовании тканей пациента. Формирование микотической гранулемы в стенке желудка, распад которой привел к развитию острой язвы, осложненной пенетрацией в малый сальник с аррозией его сосудов, – крайне редкий клинический случай. Последующее желудочное кровотечение и геморрагический шок явились непосредственной причиной смерти пациента. Необходимо помнить о возможности поражения оппортунистическими инфекциями желудочно-кишечного тракта и их характерную морфологическую картину, особенно у лиц с наличием иммунодефицита, в первую очередь при исследовании биоптатов у живых лиц, поскольку верификация микотического поражения требует проведения дополнительных гистологических окрасок и микробиологических исследований.*

**Ключевые слова:** генерализованный криптококкоз, криптококкоз желудка, язва желудка

## ATYPICAL LOCALIZATION IN CASE OF GENERALIZED CRYPTOCOCCOSIS AS A REASON OF LETAL EXODUS

<sup>1,2</sup>Korneva Yu.S. (associate professor of the department, pathologist), <sup>1,2</sup>Ukrainets R.V. (pathologist, assistant of the department)

<sup>1</sup>Smolensk Medical University (Department of Pathological Anatomy); <sup>2</sup>Smolensk Regional Institute of Pathology (Department of Clinical Pathology №2), Smolensk, Russia

*A sudden death of a 50-year-old patient without an improved immune status 40 minutes after admission to the emergency hospital due to intensive bleeding from gastrointestinal tract have been described in the article. Mycotic etiology of stomach ulcers, as one of the manifestations of generalized cryptococcosis, was not diagnosed in a patient during his lifetime and became unexpected findings in a postmortem histological examination of the patient's tissues. The formation of mycotic granulomas in the stomach with further destruction led to acute ulcer formation, complicated by penetration to the omentum minor and involvement of its arteries is an extremely rare clinical observation. Subsequent gastric bleeding and hemorrhagic shock were the immediate cause of the patient's death. It is necessary to remember about the possibility of gastrointestinal tract affection by opportunistic infections and their characteristic morphological picture, especially in patients with immunodeficiency, especially for investigation of biopsy specimens from alive patients, since the verification of mycotic lesion requires additional histological stains.*

**Key words:** generalized cryptococcus, cryptococcosis of stomach, stomach ulcer

\* Контактное лицо: Корнева Юлия Сергеевна  
e-mail: ksu1546@yandex.ru

## ВВЕДЕНИЕ

Оппортунистические инфекции могут стать причиной поражения желудочно-кишечного тракта, обычно вовлекая в патологический процесс пищевод и кишечник. При этом для пищевода характерно поражение грибами рода *Candida*, вирусом герпеса и цитомегаловирусом; при наличии симптомов поражения кишечника чаще выявляют шигеллы, гардии, кампилобактер-подобные микроорганизмы, амёбы [1]. Однако поражение желудка оппортунистическими инфекциями возникает крайне редко. В научной литературе практически не встречается описание случаев криптококкоза с изолированным поражением желудочно-кишечного тракта либо его поражением вследствие диссеминации инфекции [2, 3]. Еще реже приводят наблюдения, когда криптококкоз данной локализации был причиной появления симптомов, послуживших поводом обращения за медицинской помощью [2], и был диагностирован при жизни с последующим назначением специфической терапии. В данной статье представлен клинический случай, в котором криптококкоз стал посмертной находкой в качестве этиологического фактора язвы желудка, осложненной фатальным кровотечением.

### Описание клинического случая

Мужчина, 50 лет, был доставлен в ОГБУЗ «Клиническая больница скорой медицинской помощи» г. Смоленска в октябре 2018 г. бригадой скорой медицинской помощи в агональном состоянии, где находился в течение 40 минут. Из анамнеза (со слов врачей скорой помощи, т.к. мужчина доставлен без сопровождения): в течение последних суток у пациента была рвота кровью; накануне в течение нескольких дней принимал нестероидные противовоспалительные препараты (НПВС) от болей в животе; в анамнезе – гепатит В и С, дополнительных анамнестических данных выяснить не удалось. Объективно: при физикальном обследовании особенностей не выявлено, поскольку оно ввиду терминального состояния было резко затруднено. При ректальном исследовании – на перчатке кал черной окраски, на основании чего установлен диагноз «желудочно-кишечное кровотечение из неустановленного источника». При транспортировке в отделение анестезиологии и реанимации наступила клиническая смерть, после безуспешных реанимационных мероприятий констатирована биологическая смерть. Учитывая кратковременность пребывания больного в стационаре и тяжесть состояния, выполнено только ультразвуковое исследование (УЗИ) органов брюшной полости, по его данным: в желудке большое количество жидкости, незначительная гепатоспленомегалия, диффузные изменения в поджелудочной железе, почки визуально не изменены, свободной жидкости в брюшной полости нет. С клиническим диагнозом: «Основное заболевание: Желудочно-кишечное кровотечение из неустановленного источника. Осложнения основного заболевания: острая постгеморрагическая анемия. Геморрагический шок IV степени. Сопутствующие заболевания: Хронический вирусный гепатит В и С» тело умершего было направлено в отделение клинической патологии № 2 им. профессора В.Г. Молоткова ОГБУЗ «Смоленский областной институт патологии». Во время аутопсии выявлены следующие морфологические изменения. Пациент с множественными татуиров-



ками, в локтевых ямках – следы от инъекций (вероятно, указывающих на употребление внутривенных наркотиков), кожные покровы бледные. Со стороны органов грудной полости отмечали дряблость сердца с нерезко выраженной дилатацией камер, легкие были несколько уплотнены в базальных отделах, синевато-красного цвета, с разреза стекала пенная жидкость. Со стороны органов брюшной полости наблюдали изменения со стороны желудочно-кишечного тракта: в желудке по малой кривизне в 6,0 см от привратника – сквозной дефект стенки с мягкими краями, дном дефекта являлась жировая ткань малого сальника с 6-ю аррозированными сосудами. Желудок резко растянут темно-вишневыми массами объемом около 2000 мл в виде свертков и жидкой крови, в тонкой кишке – малоизмененная кровь, в толстой кишке – массы по типу мелены; печень коричневого цвета, плотноэластической консистенции, умеренно увеличена в размерах. Полость черепа не вскрывалась по заявлению родственников и ввиду очевидности первоначальной и непосредственной причины смерти на основании макроскопических данных. После аутопсии предварительный патологоанатомический диагноз был сформулирован, как: «Основное заболевание: Хроническая язва желудка в обострении. Осложнения: Пенетрация язвы в малый сальник с аррозией его сосудов. Желудочное кровотечение. Геморрагический шок. Сопутствующие заболевания: Вирусные гепатиты В и С (по клиническим данным), вторичная кардиомиопатия». Однако гистологическое исследование аутопсийного материала дало неожиданные результаты. В краях язвы желудка при окраске гематоксилином и эозином были обнаружены круглые и овальные скопления дрожжевых клеток округлой формы, по размеру сопоставимые с эритроцитами (диаметром около 8 мкм) (Рис. 1, стрелка) с оптически пустой цитоплазмой, имеющих четко очерченные контуры.

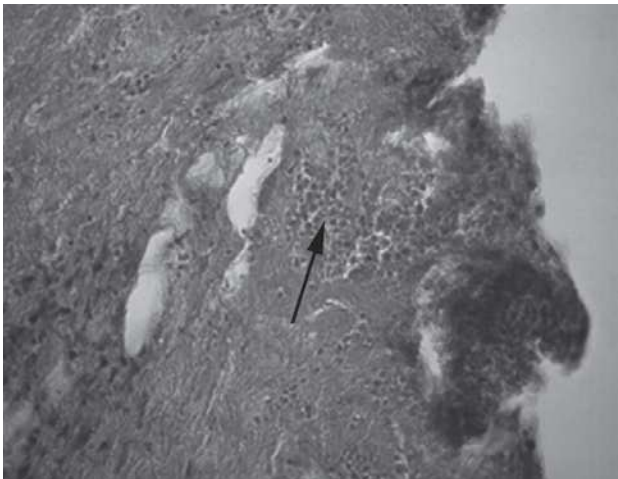


Рис. 1. Дрожжевые клетки криптококка (стрелка) в крае язвенного дефекта слизистой оболочки желудка в зоне некроза (окраска Г-Э, x400).

Данные клетки при окраске по Моури имели капсулу голубого цвета, а клеточные стенки – темно-синие. Также при окраске по Моури выявили скопления многочисленных дрожжевых клеток (Рис. 2, стрелки) и гиф гриба (Рис. 2, головки стрелок) фиолетового цвета, по морфологическому строению соответствующие псевдомицелию грибов рода *Candida*, не определяемые

при окраске гематоксилином и эозином. Гифы псевдомицелия располагались равномерно и хаотично по площади среза. Они сильно искривлены.

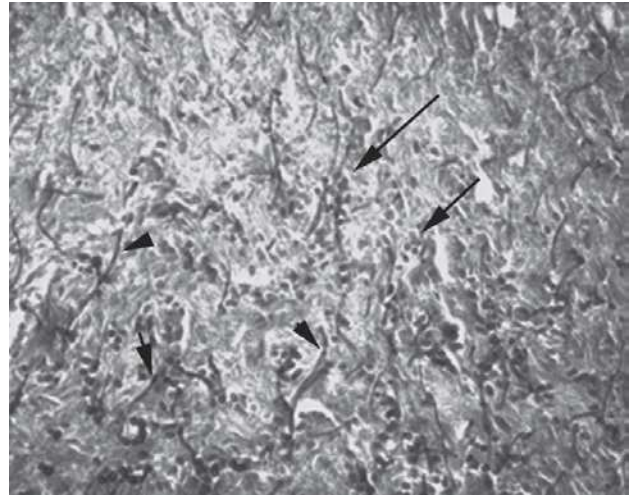


Рис. 2. Дрожжевые клетки и псевдомицелий *Candida* в крае язвенного дефекта слизистой оболочки желудка в некротических массах (окраска по Моури, x400).

При этом дрожжевые клетки криптококка (Рис. 3, стрелки) распространялись на всю толщу стенки желудка, а дрожжевые клетки и гифы *Candida*, локализовались только на поверхности дефекта в очагах некроза, что отражает последовательность поражения грибковыми агентами и значимость криптококков именно для развития смертельного осложнения в виде перфорации стенки желудка.

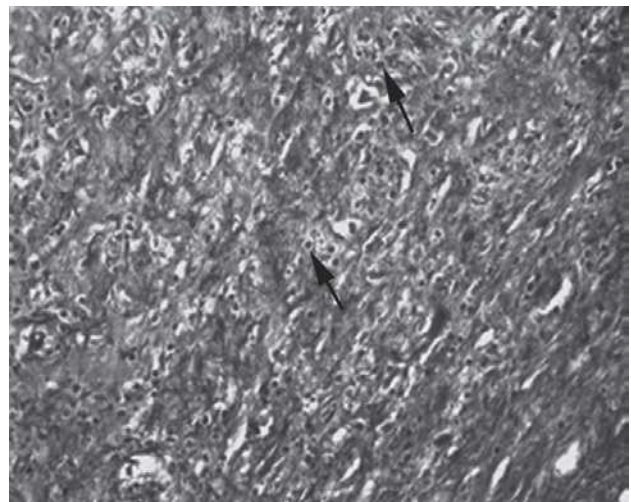


Рис. 3. Дрожжевые клетки криптококка (стрелки) в толще стенки желудка (окраска по Моури, x400).

Клеточный инфильтрат в крае язвенного дефекта полиморфный, представлен преимущественно лимфоцитами, макрофагами с примесью эозинофильных гранулоцитов, практически при полном отсутствии нейтрофильных гранулоцитов и пролиферацией фибробластов. Аналогичные скопления дрожжевых клеток криптококков, окруженные воспалительным инфильтратом в виде лимфоцитов и макрофагов, формирующих ограниченные скопления вокруг возбудителя, обнаружены в почках, печени, легких и в миокарде (Рис. 4, стрелка), что свидетельствует о генерализованном криптококкозе, который был сформулирован в качестве основного заболевания.

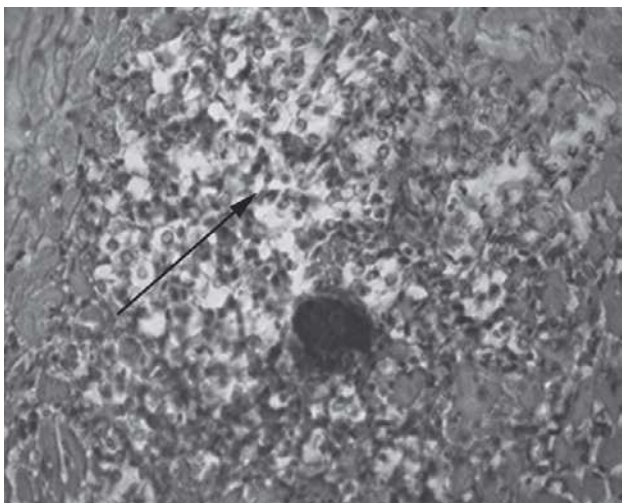


Рис. 4. Криптококковая гранулема (стрелка) в миокарде (окраска Г-Э, х400).

К сожалению, кратковременность пребывания пациента в стационаре ограничила возможность обследования, поэтому не уточнены причины иммунодефицита, ставшего поводом для генерализации данной оппортунистической инфекции (при активном ретроспективном выяснении – пациент не состоял на учете в ОГБУЗ «Смоленский центр профилактики и борьбы со СПИД»). Однако подобное поражение с участием двух видов грибов (микст-инфекция), тем более с вовлечением желудочно-кишечного тракта, при отсутствии других заболеваний, способствовавших развитию иммунодефицита, косвенные макроскопические признаки наличия у пациента факторов риска ВИЧ-инфицирования, говорят в пользу наличия данной инфекции. Тем не менее в научной литературе описано развитие криптококкоза у больных с вирусными гепатитами без ВИЧ-инфекции [4].

## ОБСУЖДЕНИЕ

Криптококкоз – оппортунистическая грибковая инфекция, вызванная *Cryptococcus neoformans*, преимущественно поражающая легкие, центральную нервную систему, кожу и подкожно-жировую клетчатку с последующим вовлечением внутренних органов у пациентов с Т-клеточным иммунодефицитом [4], связанным с ВИЧ-инфекцией или гемобластомами. Реже заболевание может возникнуть на фоне приема системных глюкокортикостероидов и иммуносупрессоров [5, 6]. Несмотря на то, что встречаемость данного возбудителя возросла за последние десятилетия, упоминания о поражениях желудочно-кишечного тракта при криптококкозе встречаются в литературе крайне редко, и обычно это случаи посмертной диагностики [7]. Чаще данная оппортунистическая инфекция поражает пищевод (обычно совместно с кандидозом), единичные случаи относятся к поражению терминальных отделов подвздошной кишки, толстой кишки, желчного пузыря, поджелудочной железы, печени и желудка у пациентов с длительно существующим иммунодефицитом, симптоматику со стороны пораженных органов описывают крайне редко [3, 8]. Яркие проявления, связанные с перфорацией полого органа и развивающимся перитонитом, более характерны для локализации в тонкой кишке, имеющей относительно тонкую стенку [9-11]. Однако представлены случаи,

когда прижизненная биопсия слизистой оболочки желудка с обнаружением криптококков была поводом для последующей верификации ВИЧ у пациента [2, 12]. В работе Washington K. et al. [3] показан случай, когда криптококкоз у пациента с ВИЧ, страдавшего гастроэзофагеальной рефлюксной болезнью, был диагностирован при биопсийном исследовании в виде «узелков» в фундальном отделе желудка. Через 3 недели противогрибковой терапии больной умер, а при посмертном гистологическом исследовании был подтвержден генерализованный криптококкоз, однако в желудочно-кишечном тракте возбудитель определен только в слепой кишке, а фокусы в желудке исчезли (вероятно, на фоне проводимой терапии) [3]. Liu Y., et al. [7] описали случай, похожий на представленный нами, когда желудочно-кишечное кровотечение из острых язв желудка (в количестве 4-х штук) стало причиной обращения за медицинской помощью, однако пациент к тому моменту имел около 20-лет ВИЧ в анамнезе. Гастродуоденальный криптококкоз может проявляться общими конституциональными симптомами с преобладанием поражения верхних отделов желудочно-кишечного тракта: боли в животе, дисфагия, тошнота и рвота [12], и даже диарея с обнаружением *Cryptococcus neoformans* в содержимом желудка [13]. Часто эти симптомы возникают у лиц с уже верифицированным криптококковым менингитом. При фиброгастродуоденоскопии у таких пациентов наблюдают изменения слизистой оболочки желудка, напоминающие проявления хронического гастрита, «узелки», воспалительные полипы, белесоватые бляшки либо язвы [14]. Микобиоту выявляют практически в 50% язвенных дефектов желудка и 12-ти перстной кишки различной этиологии, чаще она представлена грибами рода *Candida* и *Torulopsis* [15], если пациент не страдает иммунодефицитом. Поражение желудка дрожжевым грибом, выявленное нами у пациента, также часто отмечается при язвенных дефектах желудка и 12-ти перстной кишки [4]. Главная роль в формировании сквозного дефекта стенки желудка, учитывая распространение криптококков на всю толщу стенки желудка, принадлежит именно данному агенту. Появление язвенных дефектов в желудке при внедрении криптококка связано с распадом гранулемы, формирование которой является типичной реакцией тканей на внедрение возбудителя, сдерживающим его диссеминацию [2]. Причем разрушение стенки желудка в описываемом случае было столь стремительным, что некроз распространился на прилежащую ткань малого сальника без формирования сквозного отверстия с истечением желудочного содержимого в брюшную полость, с разъеданием его сосудов и массивным кровотечением из них. Гистологическая картина в участке поражения характеризуется наличием округлых или овальных дрожжевых клеток диаметром 4-12 мкм с толстой капсулой, иногда они могут определяться внутри макрофагов. Вокруг скопления микроорганизмов определяется воспалительная реакция, которая более выражена у пациентов без ВИЧ-инфекции, не имеющая выраженной специфики, в виде пролиферации фибробластов, скопления макрофагов, эпителиоидных клеток при отсутствии нейтрофильных гранулоцитов, поскольку полисахаридная капсула возбудителя задерживает их миграцию [2].



За счет содержания мукополисахаридов капсула возбудителя дает позитивное окрашивание с муцикармином, альциановым синим и PAS-реакцией, также диагностически полезны окраски основным коричневым по методу Шубича, по Граму-Вейгерту, по методу Хочкисса-Мак-Мануса или А.Л. Шабалаша и окраска по Моури, при этом только последняя методика позволяет выявить фагоцитированные криптококки [2, 14]. Таким образом, дополнительные гистологические окраски дают возможность окончательно верифицировать диагноз, поскольку наличие выраженного воспаления затрудняет визуализацию криптококков, особенно, когда патологоанатом не осведомлен относительно анамнеза пациента и не ожидает увидеть данный нестандартный возбудитель в биопсийном материале из слизистой оболочки желудка.

## ЗАКЛЮЧЕНИЕ

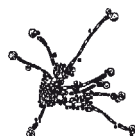Редкость поражения желудочно-кишечного тракта криптококками делает затруднительной прижизненную диагностику данного возбудителя по биопсийному материалу, однако верификация этиологического агента поражения в данном случае необходима для коррекции схем лечения пациентов с назначением противогрибковых препаратов. Поэтому для привлечения внимания патоморфолога, особенно в случаях, где воспалительный инфильтрат нивелирует возбудитель, с последующим своевременным применением дополнительных специфических окрасок, от эндоскописта требуется четкое описание макроскопической картины с указанием в направлении наличия у больного заболеваний, связанных с развитием иммуносупрессии. Такое взаимодействие врачей разных специальностей позволит предотвратить развитие смертельных осложнений, подобных представленному в данной статье.

## ЛИТЕРАТУРА

1. Gizzard B. AIDS and the gastrointestinal tract. *Medicine*. 2005; 33 (6): 24-26.
2. Sundar R., Rao L., Vasudevan G., et al. Gastric cryptococcal infection as an initial presentation of AIDS: a rare case report. *Asian Pac. J. Trop. Med.* 2011; 4 (1): 79-80.
3. Washington K., Gottfried M.R., Wilson M.L. Gastrointestinal cryptococcosis. *Mod. Pathol.* 1991; 4 (6): 707-11.
4. Хмельницкий О.К., Хмельницкая Н.М. Патоморфология микозов человека. Спб.: Изд. дом СПбМАПО, 2005; 432 с. [Hmel'nickij O.K., Hmel'nickaya N.M. Patomorfologiya mikozov cheloveka. Spb.: Izd. dom SPbMA-PO, 2005; 432 s. (In Russ)].
5. Хостелиди С.Н., Сорокина М.М., Борзова Ю.В. и др. Криптококкоз легких у пациентки без ВИЧ-инфекции. Описание случая и обзор литературы. *Проблемы медицинской микологии*. 2013; 15 (2): 18-24. [Hostelidi S.N., Sorokina M.M., Borzova Y.V. i dr. Kriptokokkoz legkih u pacientki bez VICH-infekcii. Opisanie sluchaya i obzor literatury. Problemy medicinskoj mikologii. 2013; 15 (2): 18-24 (In Russ)].
6. León M., Alave J., Martínez D., et al. Symptomatic duodenal cryptococcosis in HIV-infected individuals. *Med Mycol.* 2011; 49 (7): 775-8.
7. Liu Y., Patel A.A., Shaw J.C., et al. Gastrointestinal cryptococcus in an AIDS patient presenting with melena. *Gastroenterology Res.* 2013; 6 (1): 26-28.
8. Bonacini M., Nussbaum J., Ahluwalia C. Gastrointestinal, hepatic, and pancreatic involvement with *Cryptococcus neoformans* in AIDS. *J. Clin. Gastroenterol.* 1990; 12 (3): 295-7.
9. Saha S., Agarwal N., Srivastava A., Kumar A. Perforation peritonitis due to gastrointestinal cryptococcosis as an initial presentation in an AIDS patient. *Singapore Med. J.* 2008; 49 (11): e305-7.
10. Musubire A.K., Meya D.B., Lukande R., et al. Gastrointestinal cryptococcoma - immune reconstitution inflammatory syndrome or cryptococcal relapse in a patient with AIDS? *Med. Mycol. Case Rep.* 2015; 26 (8): 40-3.
11. Chaitowitz M. H., Shaw M. L., Mokoena T. R. Gastrointestinal *Cryptococcus* presenting as spontaneous jejunal perforation in a nonimmunocompromised host. *Digestive Diseases and Sciences*. 2003; 48 (6): 1196-1199.
12. De Otero J., Flor A., Cortés Cuenca A., et al. Ulceraciones gastrointestinales criptocócicas en un paciente HIV-positivo. *Enferm. Infecc. Microbiol. Clin.* 1994; 12: 176-7.
13. Garro S., Bava A.J. *Cryptococcus neoformans* in the gastric contents of an AIDS patient. *Rev. Argent. Microbiol.* 2006; 38 (4): 206-8.
14. Roig-Rico P., Delgado-Sánchez E., Marín-Tordera D., et al. Gastrointestinal cryptococcosis in an AIDS patient. *Revista médica de Chile*. 2014; 142 (7): 932-933.
15. Höchter W., Wagner N., Hemmer E., et al. Fungal infestation of gastroduodenal ulcers: incidence and significance. 1982; 107 (2): 845-8.

Поступила в редакцию журнала 01.04.2019

Рецензент: Авдеенко Ю.Л.





## ЭКСПРЕССИЯ TOLL-ПОДОБНЫХ РЕЦЕПТОРОВ НА БУККАЛЬНЫХ ЭПИТЕЛИОЦИТАХ ПРИ КАНДИДОЗЕ РОТОВОЙ ПОЛОСТИ

<sup>1</sup>Заславская М.И. (профессор кафедры),  
<sup>1</sup>Александрова Н.А. (старший преподаватель)\*,  
<sup>2</sup>Китаева Е.В. (врач-стоматолог), <sup>1</sup>Лукова О.А.  
(старший преподаватель), <sup>1</sup>Махрова Т.В. (доцент),  
<sup>1</sup>Кропотов В.С. (доцент)

<sup>1</sup> Приволжский исследовательский медицинский университет; <sup>2</sup> Клиника современной стоматологии, Нижний Новгород, Россия

*Выявлено, что процент буккальных эпителиоцитов, экспрессирующих TLR-2 и TLR-4, снижается при кандидозе ротовой полости. Установлено, что IL-6 и IL-8 способны регулировать экспрессию TLR-2 и TLR-4 на буккальных клетках, однако цитокин-зависимые изменения в TLR-зависимых популяциях эпителиоцитов отличаются от соответствующих изменений при кандидозе полости рта.*

**Ключевые слова:** кандидоз, Toll-подобные рецепторы, цитокины, буккальные эпителиоциты

## EXPRESSION OF TOLL-LIKE RECEPTORS ON BUCCAL EPITHELIAL CELLS IN CANDIDIASIS OF THE ORAL CAVITY

Zaslavskaya M.I. (professor of the department)<sup>1</sup>,  
 Alexandrova N.A. (senior lecturer)<sup>1</sup>, Kitaeva E.V.  
 (dentist)<sup>2</sup>, Lukova O.A. (senior lecturer)<sup>1</sup>, Makhrova  
 T.V. (associate professor)<sup>1</sup>, Kropotov V.S. (associate  
 professor)<sup>1</sup>

<sup>1</sup> Privolzhsky Research Medical University; <sup>2</sup> Clinic of Modern Dentistry, Nizhny Novgorod, Russia

*It was detected that the percentage of buccal epithelial cells expressing TLR-2 and TLR-4 decreased in oral candidiasis. It was founded that IL-6 and IL-8 can regulate TLR-2 and TLR-4 expression on buccal cells, but cytokine-dependent changes of TLR-2 and TLR-4 epithelial cell populations differed from the corresponding changes in oral candidiasis.*

**Key words:** candidiasis, Toll-like receptors, cytokines, buccal epithelial cells

## ВВЕДЕНИЕ

Развитие мукозального кандидоза зависит от многих факторов, в том числе от состояния местного иммунитета [1, 2]. В поддержании антикандидозной резистентности слизистых оболочек активное участие принимают эпителиоциты, продуцирующие антимикробные пептиды [3-5]. Клетки эпителия также наделены эффективной системой Toll-подобных рецепторов (TLRs), позволяющей транслировать сигнал о контакте с потенциальным патогеном на генетический аппарат клетки [6, 7]. Следствием этого является TLR-опосредованный синтез цитокинов и других медиаторов, координирующих активность врожденного и адаптивного иммунитета [2, 8]. Наиболее хорошо представленными TLRs на эпителиальных клетках человека являются эпимембранные молекулы TLR-2 и TLR-4 [1].

Цель исследования – изучение экспрессии Toll-подобных рецепторов – TLR-2 и TLR-4 на буккальных эпителиоцитах при кандидозе ротовой полости.

## МАТЕРИАЛЫ И МЕТОДЫ

В ходе работы было проведено измерение экспрессии Toll-подобных рецепторов TLR-2 и TLR-4 на буккальных эпителиоцитах здоровых людей (16 человек), а также у 11 пациентов с кандидозом полости рта. Буккальные эпителиоциты получали путем соскоба с внутренней поверхности щеки. Эпителиальные клетки отмывали от слюны (40г, 5 мин) забуференным физиологическим раствором (ЗФР), готовили взвесь с концентрацией 10<sup>8</sup> кл/мл. Концентрацию эпителиоцитов определяли путем измерения оптической плотности суспензии на денситометре DEN-1 («Biosan», Латвия).

Экспрессию TLR на буккальных эпителиоцитах определяли методом проточной цитофлуориметрии. Исследование выполняли на проточном цитофлуориметре BD FACS Canto II System with Fluidics Cart (6-color, blue/red, USA). Для калибровки прибора использовали программы BD Cytometer Setup and Tracking Beads (BD CS&T). Взвесь эпителиальных клеток пропускали через фильтры CellTricks с диаметром пор 100 мкм (Partec, Germany) и переносили в пробирки для цитофлуориметра. Эпителиальные клетки осаждали центрифугированием (40 g, 5 мин), к осадку добавляли 0,5 мл среды 199 с солями Хэнкса и глутамином (ПанЭко, г. Москва). В ряде экспериментов к эпителиоцитам добавляли цитокины (IL-6, IL-8). Пробы инкубировали (30 мин, 37 °С). Эпителиоциты из всех проб дважды отмывали ЗФР (40 g, 5 мин), к осадку клеток добавляли 100 мкл жидкости для цитофлуориметра «Cell wash». Материал в пробирках перемешивали на механическом шейкере (Вортекс V3, Elmi, Латвия). Для выявления нежизнеспособных клеток к буккальным эпителиоцитам (100 мкл) добавляли 20 мкл 7-AAD (7-амино-актиномицин D) (BD Pharmingen, USA), выдерживали 15 минут в защищенном от света месте. Затем в каждую пробу добавляли смесь антител CD282 (5 мкл) и CD284 (5 мкл) (BD Pharmingen, USA) для обнаружения мембранных TLR-2 и TLR-4 на эпителиоцитах соответственно. В образец для определения спонтанного окрашивания добавляли 20 мкл жидкости «Cell wash». Эксперименты каждой серии ставили в трех повторах. Оценивали экспрессию TLRs на жизнеспособных буккальных эпителиоцитах, которые

\* Контактное лицо: Александрова Наталья Александровна, e-mail: natalyuskova@rambler.ru

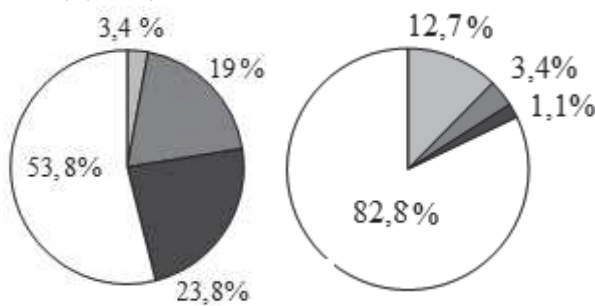
отбирали на основании параметров бокового (SSC) и прямого (FSC) светорассеивания.

Результаты обрабатывали с помощью компьютерной программы FacsDiva 4.1. и вычисляли в процентах как отношение числа эпителиоцитов, презентующих на своей поверхности TLR-2 и/или TLR-4, к общему количеству жизнеспособных клеток в пробе.

### РЕЗУЛЬТАТЫ И ОБСУЖДЕНИЕ

Сравнительный анализ показал, что жизнеспособность эпителиальных клеток полости рта, полученных от больных кандидозом ротовой полости, не отличается от соответствующего показателя у здоровых людей. Так, процент жизнеспособных эпителиоцитов у больных кандидозом полости рта составлял 99,7±0,24, у здоровых лиц – 99,1±0,53 (p>0,05).

Установлено, что у здоровых людей процент всех буккальных эпителиоцитов в популяции, способных экспрессировать TLR-4 (TLR-4-позитивные клетки), был всегда выше, чем процент TLR-2-позитивных клеток (Рис. 1, табл.1). В то же время у пациентов с кандидозом ротовой полости наблюдали обратное соотношение: процент TLR-4-позитивных клеток был ниже, чем TLR-2-позитивных. При этом на фоне кандидоза полости рта в 5,6 раз уменьшилась субпопуляция клеток, экспрессирующих одновременно TLR-2 и TLR-4 (p<0,05) (Рис.1).



а) здоровые доноры (контроль)      б) больные кандидозом полости рта

Рис. 1. Экспрессия TLR-2 и TLR-4 на буккальных эпителиоцитах у здоровых доноров и больных кандидозом ротовой полости, где:

- - TLR-2/4 - негативные клетки;
- ▒ - клетки, экспрессирующие только TLR-2;
- ▓ - клетки, экспрессирующие TLR-2/4;
- - клетки, экспрессирующие только TLR-4.

В итоге на фоне кандидоза ротовой полости процент TLR-2- и TLR-4-позитивных клеток снижался в 1,4 и 9,5 раз соответственно (p<0,05) и, одновременно, увеличивался процент TLR-2/4-негативных клеток (p<0,05) по сравнению с показателями в группе здоровых доноров (табл. 1).

Таблица 1

Процент буккальных эпителиальных клеток, способных к экспрессии TLR2 и TLR4, у здоровый людей и при кандидозе полости рта

Группы пациентов	TLR-2-позитивные клетки в популяции (%)	TLR-4-позитивные клетки в популяции (%)	TLR-2/4-негативные клетки в популяции (%)
Здоровые доноры	22,4 ± 4,2	42,8±3,5	53,8 ± 4,1
Больные кандидозом полости рта	16,1 ± 4,7*	4,5 ±1,6*	82,8 ± 4,7*

\* - достоверность различий относительно здоровых

доноров (p<0,05).

Снижение числа буккальных эпителиоцитов, имеющих TLR-2 и TLR-4 на фоне кандидоза полости рта, указывало на активную метаболическую перестройку клеток и могло быть обусловлено димеризацией активированных TLRs [9, 10] и/или их шеддингом [11]. В последнем случае уменьшение количества рецепторов идет за счет протеолитического отщепления внеклеточной части мембранных рецепторов с поверхности клеток [11].

Вероятно, что направленность изменений экспрессии TLRs на эпителиальных клетках при кандидозе может коррелировать с развитием воспалительной реакции, медиаторами которой выступает ряд цитокинов, таких как IL-6 и IL-8 [12-14]. В связи с этим мы исследовали влияние IL-6 и IL-8 на экспрессию TLR-2 и TLR-4 буккальными эпителиоцитами.

Выявили, что цитокины IL-6 и IL-8 способны регулировать экспрессию TLRs на буккальных эпителиоцитах (табл. 2).

Таблица 2

Влияние IL-6 и IL-8 на способность эпителиальных клеток к экспрессии TLR2 и TLR4

Группы клеток	TLR-2-позитивные клетки в популяции (%)	TLR-4-позитивные клетки в популяции (%)	TLR-2/4-негативные клетки в популяции (%)
Интактные эпителиоциты	22,4 ± 4,20	42,8± 3,5	53,8 ± 4,1
IL-6- стимулированные эпителиоциты	14,9 ± 2,07*	50,4± 5,05*	20,7±3,6
IL-8- стимулированные эпителиоциты	24,9± 1,30	47,5± 3,15	34,6±5,2

\* - достоверность различий относительно интактных клеток (p<0,05).

Так, воздействие IL-6 приводило к снижению процента TLR-2-позитивных клеток, одновременно повышая процент клеток, способных экспрессировать TLR-4. После инкубации буккальных эпителиоцитов с IL-8 процент TLR-2- позитивных клеток существенно не изменялся, при этом наблюдали тенденцию к увеличению процента TLR-4-позитивных клеток (табл. 2). Установлено, что количественные изменения TLR-2- и TLR-4-популяций эпителиоцитов после воздействия провоспалительных цитокинов отличаются от динамики популяционных изменений, характерных для кандидоза полости рта. Это может свидетельствовать о том, что факторами, окончательно определяющими направление и интенсивность перестройки TLR-аппарата эпителиальных клеток при кандидозе ротовой полости, по-видимому, являются микробные компоненты.

### ВЫВОДЫ

Кандидоз полости рта приводит к изменению экспрессии TLR-2 и TLR-4 на буккальных эпителиоцитах, не оказывая существенного влияния на жизнеспособность клеток.

При кандидозе ротовой полости снижается процент эпителиоцитов, способных экспрессировать TLR-2 и TLR-4. При этом наиболее сильно уменьшается популяция TLR-4-позитивных эпителиоцитов.

Воздействие IL-6 и IL-8 может влиять на экспрессию TLR-2 и TLR-4 буккальными клетками, однако не вносит решающий вклад в популяционные изменения

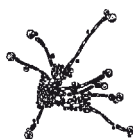среди TLR-2- и TLR-4-позитивных эпителиоцитов при кандидозе полости рта.

## ЛИТЕРАТУРА

1. Moyes D.L., Naglik J.R. Mucosal Immunity and *Candida albicans* Infection. Clin. Dev. Immunol. 2011; 346307. <https://www.ncbi.nlm.nih.gov/pubmed>.
2. Ross K.F., Herzberg M.C. Autonomous immunity in mucosal epithelial cells: fortifying the barrier against infection. Microbes Infect. 2016; 18 (6): 387-398.
3. Weindl G., Wagener J., Schaller M. Epithelial cells and innate antifungal defense. J. Dent. Res. 2010; 89 (7): 666-675.
4. Moffa E.B., Mussi M.C., Xiao Y., et al. Histatin 5 inhibits adhesion of *C. albicans* to Reconstructed Human Oral Epithelium. Front Microbiol. 2015: 00885. <https://www.ncbi.nlm.nih.gov/pubmed>.
5. Hans M., Madaan H.V. Epithelial antimicrobial peptides: guardian of the oral cavity. Int. J. Pept. 2014; 2014: 370297.
6. Sasai M., Yamamoto M. Pathogen recognition receptors: ligands and signaling pathways by toll-like receptors. Int. Rev. Immunol. 2013; 32: 116-3310.
7. McClure R., Massari P. TLR-dependent human mucosal epithelial cell responses to microbial pathogens. Front. Immunol. 2014; 12 (5): 386.
8. Bahri R., Saidane-Mosbahi D., Rouabhia M. *Candida famata* modulates toll-like receptor, beta-defensin, and proinflammatory cytokine expression by normal human epithelial cells. J. Cell. Physiol. 2010; 222 (1): 209-218.
9. Катунина О.Р. Функции Toll-подобных рецепторов как компонента врожденного иммунитета и их участие в патогенезе дерматозов различной этиологии. Vestn. Dermatol. Venerol. 2011; 2: 18-25. [Katunina O.R. Funkcii Toll-podobnyh receptorov kak komponenta vrozhdennogo immuniteta i ih uchastie v patogeneze dermatozov razlichnoj etiologii. Vestn. Dermatol. Venerol. 2011; 2: 18-25 (In Russ)].
10. Botos I., Segal D. M., Davis D.R. The structural biology of Toll-like receptors. Structure. 2011; 19 (4): 447-59.
11. Langjahr P., Díaz-Jiménez D., De la Fuente M., et al. Metalloproteinase-dependent TLR2 ectodomain shedding is involved in soluble toll-like receptor 2 (sTLR2) production. PLoS One. 2014; 9 (12).
12. Шабашова Н.В., Данилова Е.Ю. Местный иммунитет и микробиота ротовой полости (обзор). Проблемы медицинской микологии. 2015; 17 (4): 4-13. [Shabashova N.V., Danilova E.Y. Mestnyj immunitet i mikrobiota rotovoj polosti (obzor). Problemy medicinskoj mikologii. 2015; 17 (4): 4-13 (In Russ)].
13. Rincon M., Irvin C.G. Role of IL-6 in asthma and other inflammatory pulmonary diseases. Int. J. Biol. Sci. 2012; 8 (9): 1281.
14. Hunter C.A., Jones S.A. IL-6 as a keystone cytokine in health and disease. Nat. Immunol. 2015; 16 (5): 448-457.

Поступила в редакцию журнала 18.06.2019

Рецензенты: Н.А. Новикова, Н.В. Шабашова





## ГРАНУЛЕМАТОЗ С ПОЛИАНГИИТОМ (ВЕГЕНЕРА) В ПРАКТИКЕ ВРАЧА-ДЕРМАТОВЕНЕРОЛОГА НА ПРИМЕРЕ КЛИНИЧЕСКОГО НАБЛЮДЕНИЯ

<sup>1</sup>Разнатовский К.И. (зав. кафедрой), <sup>1</sup>Корнишева В.Г. (профессор кафедры)\*, <sup>1</sup>Раводин Р.А. (доцент), <sup>2</sup>Чипан Л.Л. (зав. отделением), <sup>2</sup>Красавцева Л.А. (врач-оридинатор)

<sup>1</sup>Северо-Западный государственный медицинский университет им. И.И. Мечникова (кафедра дерматовенерологии); <sup>2</sup>Городской кожно-венерологический диспансер, Санкт-Петербург, Россия

*В статье рассмотрены современные аспекты этиологии, патогенеза и клиники гранулематоза с полиангиитом (гранулематоза Вегенера). На примере собственного клинического наблюдения представлен спектр возможных клинических проявлений заболевания со стороны кожи и слизистых оболочек, что особенно важно в практике врача-дерматовенеролога.*

**Ключевые слова:** гранулематоз с полиангиитом, гранулематоз Вегенера, дерматовенерология

## GRANULOMATOSIS WITH POLYANGIITIS (WEGENER) IN THE PRACTICE OF THE DERMATOVENEROLOGIST ON THE EXAMPLE OF CLINICAL OBSERVATION

<sup>1</sup>Raznatovsky K.I. (head of the department), <sup>1</sup>Kornisheva V.G. (professor of the department), <sup>1</sup>Ravodin R.A. (associate professor of the department), <sup>2</sup>Chipan L.L. (head of the clinical department), <sup>2</sup>Krasavtseva L.A. (physician)

<sup>1</sup>North-Western State Medical University named after I.I. Mechnikov (Department of Dermatovenerology); <sup>2</sup>Municipal Dermatovenerologic Dispensary, St. Petersburg, Russia

*The article deals with the modern aspects of etiology, pathogenesis and clinic of granulomatosis with polyangiitis (Wegener granulomatosis). On the example of own clinical observation, the range of possible clinical manifestations of the disease from the skin and mucous membranes is presented, which is especially important in the practice of a dermatovenerologist.*

**Key words:** granulomatosis with polyangiitis, Wegener granulomatosis, dermatovenerology

Wegener's granulomatosis is a rare multisystem autoimmune disease of unknown etiology, which is characterized by necrotizing granulomatous inflammation of the vascular wall of small and medium-sized blood vessels, mainly affecting the upper respiratory tract, lungs, kidneys, organs of sight and hearing. The synonyms are: granulomatosis with polyangiitis (GPA), Wegener's disease, granulomatous-necrotizing vasculitis, necrotic granuloma of the upper respiratory tract with nephritis; granulomatous vasculitis associated with antibodies to the cytoplasm of neutrophils. In accordance with the decision of the 2nd International Consensus Conference (Chapel Hill, 2012), Wegener's granulomatosis began to be called granulomatosis with polyangiitis (GPA) [1, 2].

In 1897, Peter McBride was probably the first to give a description of a patient with granulomatous polyangiitis. In 1931, Klinger described a 70-year-old physician with constitutional symptoms, joint damage, proptosis, widespread inflammation of the upper respiratory tract, saddle-shaped deformity of the nose, glomerulonephritis and pulmonary lesions. In 1936, Dr. Frederick Wegener reported about three patients with similar clinical features and published their findings on their clinical and histopathological manifestations, which led to the designation of the disease of the same name. In 1954, Goodman and Churg were the first who described the triad of pathological signs of GPA, including 1) systemic necrotizing vasculitis, 2) necrotizing granulomatous inflammation of the airways and 3) necrotizing glomerulonephritis [3].

The epidemiology of the disease has rarely been studied, the prevalence is 25-60 cases per 1 million people, and the incidence is 3-12 cases per 1 million people per year. At the age of 40-65 years, there are more male patients (the male to female ratio is 1.5: 1), but in childhood there are more female patients [4]. In recent years, there has been an increase in the incidence in European countries, especially during the autumn-winter period [5, 6].

The etiology of the disease is unknown. It is assumed that there is a provocative role of infectious agents (*Staphylococcus aureus*) with the presence of genetic susceptibility [7-16]. GPA is characterized by vasculitis of small and medium vessels, "geographical" necrosis and granulomatous inflammation, especially of the upper respiratory tract. Cellular immune processes underlie the formation of the primary vascular lesion – granulomas. At the same time, tissue damage is associated with the activation of cellular immune responses and the development of concomitant inflammation. The determination of anti-cytoplasmic IgA antibodies (cANCA) in most patients with GPA also confirms the significance of the humoral autoimmune response. One of the antigens is serine protease 3 (PR3-cANCA). The pathogenetic role of PR3-cANCA in GPA is confirmed by their identification in the active phase of the disease in 80-90% of patients with GPA [17-19]. Experiments *in vitro* have shown that neutrophil activation is one of the effects of PR3-cANCA, leading to the formation of active oxygen and elastase and secretion of PR3, which in turn contributes to tissue damage [8, 20]. Data from *in vitro* studies confirmed the role of complement in ANCA-associated systemic vasculitis and suggested the involvement of cANCA in neutrophil activation and endothelial damage. In general, these processes lead to the development of necrotic vasculitis [21-22].

\* Контактное лицо: Корнишева Вера Гавриловна, e-mail: v.g.kornisheva@gmail.com

GPA has a wide range of clinical manifestations, which includes common manifestations in the form of fever, sweating, lethargy, loss of appetite, and weight loss. The most characteristic lesions of the upper respiratory tract (mouth ulcers, hyperplastic gingivitis, sinusitis, rhinitis, nasal bleeding, saddle-shaped deformity of the nose, otitis media, hearing loss) occur in the debut of the disease in 80% of patients, and 80% of patients have pulmonary manifestations (in the form of pulmonary infiltrates, cough, hemoptysis, shortness of breath, pulmonary hemorrhages), in 75% of patients the kidneys (glomerulonephritis) can be affected. Ophthalmic manifestations (conjunctivitis, episcleritis, uveitis, vasculitis, optic nerve, occlusion of retinal proptosis) are less commonly observed, there may be arthritis, arthralgia, neuropathy, paralysis of the cranial nerves, pericarditis, myocarditis, arrhythmias, abdominal pain, gastrointestinal bleeding. Skin lesions are quite rare; they are not specific and include: palpable purpura, skin ulcers (the latter may resemble gangrenous pyoderma), vesicles, pustules, hemorrhagic blisters, livedo reticularis, and subungual hemorrhages. They are more characteristic developments in the later stages of the disease [23-34]. Routine laboratory tests for GPA are not specific. Results may include the followings:

- rheumatoid factor is positive with low titer in two thirds of patients, whereas antinuclear antibodies can be present in only 10-20% of patients;
- complete blood count: mild normochromic normocytic anemia is present in 50% of patients; possible leukocytosis with a predominance of neutrophilia;
- increased markers of inflammation – the sedimentation rate of Westergren erythrocytes (ESR) and C-reactive protein (CRP) in 90% of patients with active and generalized pathology.

The diagnosis is made on the basis of the criteria of the European League against Rheumatism (EULAR), the International Pediatric Rheumatological Clinical Research Organization (PRINTO) and the European Society of Pediatric Rheumatology (PreS) (Table) [34].

Table

GPA diagnostic criteria (EULAR / PRINTO / PreS, 2010)	
Criteria	Definition
1. Pathomorphology	Granulomatous inflammation in the artery wall, perivascular or extravascular zone
2. Disease of the upper respiratory tract	Chronic purulent or hemorrhagic inflammation of the nasal cavity, nasal bleeding, crusts, granulomas. Perforation of the nasal septum, saddle-shaped deformity of the nose. Chronic or recurrent sinusitis
3. Disease of larynx, trachea and bronchi	Retropharyngeal, tracheal or bronchial stenosis
4. Damage to the lungs	Nodes, cavities or fixed infiltrates according to x-ray or CT examination
5. ANCA	The presence of ANCA according to immunofluorescence studies or ELISA (MPO/p, PR3 / cANCA)
6. Kidney damage	Proteinuria > 0.3 g / day or albumin / creatinine > 30mmol/ mg in the morning urine. Hematuria or red blood cell count is > 5 cells in sight. Reduction of glomerular filtration according to the Schwarz formula < 50% of normal. Necrotizing pauci-immune glomerulonephritis

The diagnosis of GPA is established in the presence of at least 3 of 6 criteria

The diagnosis of granulomatosis with polyangiitis remains a challenge for a practicing dermatologist, taking into consideration the lack of specific dermatological manifestations of the disease. We share our own experience – under our supervision there was a 64-year-old patient who was admitted for in-patient treatment in the dermatological department of St. Petersburg

State Budgetary Healthcare Institution “Municipal Dermatovenerologic Dispensary” with a diagnosis of the “Distributed chronic pyoderma, ulcerative-necrotic form”. Comorbidities: Psoriasis vulgaris. Progressive stage. Winter period. Coronary heart disease. Hypertension stage 2, risk 3. Chronic obstructive pulmonary disease. Hemorrhoids, in the period of exacerbation. During hospitalization, the patient complained of papular lesions on the skin, painful ulcers on the head, groin and mammary glands. He had been considered a patient with psoriasis since 2007, when psoriatic lesions appeared in the form of papules and plaques on the body. He was treated on an outpatient basis with improvement; it was possible to achieve remission of the disease which was lasting up to 3 years. Periodic exacerbations – autumn-winter. In early June, 2018, the nature of the rash changed: weeping ulcers appeared on the mammary glands, behind the left auricle. In August, ulcers appeared on the scalp, which became covered with purulent crusts; the patient did not receive treatment, and did not seek for medical help. At the same time period, patient noted an exacerbation of psoriasis – she turned to the Dermatovenerologic Dispensary at place of residence, from where the patient was sent for inpatient treatment (late September 2018). At admission the general condition is satisfactory, hemodynamics is stable. As for organs and systems, there are no specific features. On examination, the process of skin lesion is widespread and presented on the scalp of the head with dense crusts of gray, 1-2 cm in diameter, when squeezed, there is no discharge. On the right temporal region there is an ulcerative defect up to 1.5 cm in diameter with clear boundaries and an inflammatory runs along the periphery; there is a purulent discharge from the ulcer surface. Behind the left auricle – an ulcer 1.5 cm in diameter, deep, with a valiform edge and serous-purulent discharge (Fig.1).

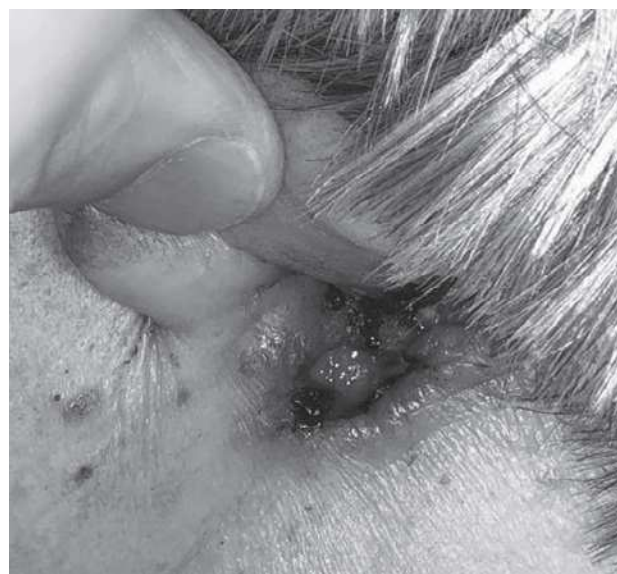

Fig. 1. Behind the left auricle – an ulcer 1.5 cm in diameter, deep, with a valiform edge and serous-purulent discharge.

On the skin of the lower medial quadrants of both mammary glands there are two symmetrically located round ulcers up to 3.5 cm in diameter, with clear boundaries and elevated edges, with a moderately pronounced sero-purulent discharge from the surface (Fig. 2).

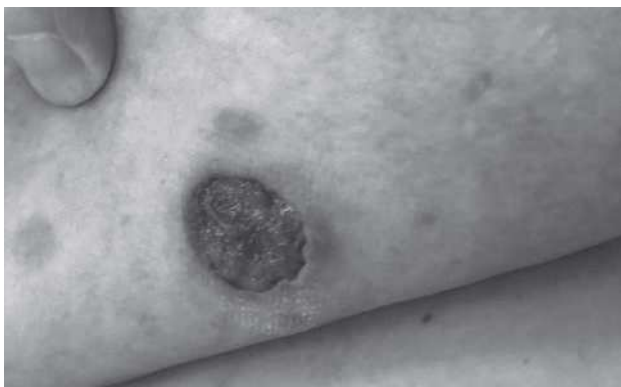

Fig. 2. On the skin of the lower medial quadrant of mammary gland there is round ulcer up to 3.5 cm in diameter, with clear boundaries and elevated edges, with a moderately pronounced sero-purulent discharge from the surface.

In the area of the right inguinal-femoral fold, an ulcerated ulcer is up to 3 cm in length and up to 1 cm in width, with a roller-like edge and serous-purulent discharge. In the area of the chest, abdomen, mammary glands and hips there are rashes of flat red lenticular papules covered with whitish scales. When scraping papules, the positive symptoms of the psoriatic triad are determined. On the rear of the right hand there is a palpable purpura up to 1 cm in diameter.

The results of the blood test are: leukocytosis –  $12.6 \cdot 10^9/l$ , neutrophilia – 76%, lymphopenia – 18%, other indicators – within the normal range, an increase in ESR – 47 mm/h. CRP – 135 mg/l. Markers of viral hepatitis B and C are not detected, F-50 is negative. Ketone bodies are present in the urine – 1 mmol/l, in the urine sediment, altered erythrocytes of 8-10 are found in the field of view, other indicators are within the normal range. In the biochemical analysis of blood, the level of glucose is increased – 12 mmol/l, the GGTP (Gamma-glutamyltranspeptidase) is increased – 89.9 U/l, the level of creatinine is increased – 101 mmol/l, the other indicators are within reference values. ECG is a variant of the norm.

Received antibacterial, desensitizing therapy, glucocorticosteroids parenterally (30 mg of prednisolone). On the background of the therapy, a moderately pronounced positive dynamics was observed: the ulcers began to clear, there was no tendency for their growth, however, hemorrhagic spots appeared on the skin. After 12 days from the start of therapy, the patient's body temperature rose to 37.5, which was regarded as a manifestation of ARVI or exacerbation of chronic bronchitis. The patient began to complain of heart failure and shortness of breath. An x-ray of the chest organs was performed: in the lingular segment of the left lung infiltration was determined, in other parts of the lung there were no pathological changes. Antibiotics (cefazolin) were prescribed for the diagnosed pneumonia – on the fifth day of antibiotic therapy, the patient began to develop mouth ulcers (on the mucous tongue, soft palate), ranging in size from 0.2 to 0.5 cm in diameter. Against the background of the therapy, the fever disappeared, but the patient began to notice the appearance of hemorrhages on the legs (inner surface of the thighs, anterior surface of the legs), mucous membranes of the nasal cavity and pharynx. Screening for systemic ANCA-associated vasculitis was performed – cANCA was detected in a titer of 1: 640 (with a cytoplasmic luminescence type). A CT scan of the breast was performed, a subpleural region of lung tissue consolidation in S6 of the right lung, a focal peribronchial region of S4 consolidation of the left lung, and a solid lung node in S5 of the left lung were found.

Based on the available clinical and laboratory data, GPA was diagnosed and the patient was transferred to a specialized multidisciplinary clinic. On the example of the presented patient, we observed the debut of GPA, which began with a skin lesion resembling gangrenous pyoderma. The presence of concomitant psoriasis created additional difficulties in the formulation of a correct diagnosis. The process progressed rather quickly, but only the appearance of of mouth ulcers, as well as the appearance hemorrhagic lesions on the skin, allowed us to suspect GPA.

## LITERATURE

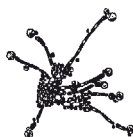1. 2012 Revised International Chapel Hill Consensus Conference Nomenclature of Vasculitides. *Arthritis & Rheumatism*. 2013; 65 (1): 1-11.
2. Шостак Н.А., Клименко А.А. Системные васкулиты: новое в классификации, диагностике и лечении. *Клиницист*. 2015; 2: 8-12. [Shostak N.A., Klimenko A.A. Sistemnyye vaskulity: novoe v klassifikacii, diagnostike i leche-nii. *Klinicist*. 2015; 2: 8-12 (In Russ)].
3. Falk R.J., Gross W.L., Guillevin L., et al. Granulomatosis with polyangiitis (Wegener's): an alternative name for Wegener's granulomatosis. *Ann. Rheum. Dis*. 2011; 70: 704.
4. Iudici M., Quartier P., Terrier B., et al. Childhood-onset granulomatosis with polyangiitis and microscopic polyangiitis: systematic review and meta-analysis. *Orphanet. J. Rare Dis*. 2016; 11 (1): 141.
5. Watts R.A., Lane S.E., Koldingsnes W., et al. Epidemiology of vasculitis in Europe. *Ann. Rheum. Dis*. 2001; 60 (12): 1156-7.
6. Lane S.E., Watts R., Scott D.G.I. Epidemiology of systemic vasculitis. *Curr. Rheumatol. Rep*. 2005; 7: 270-275.
7. Stegeman C.A., Tervaert J.W., Sluiter W.J., et al. Association of chronic nasal carriage of *Staphylococcus aureus* and higher relapse rates in Wegener granulomatosis. *Ann. Intern. Med*. 1994; 120 (1): 12-17.
8. Kallenberg C.G.M. Pathogenesis of PR3-ANCA associated vasculitis. *J. Autoimmun*. 2008; 30: 29-36.
9. Kallenberg C.G.M., Heeringa P., Stegeman C.A. Mechanisms of disease: pathogenesis and treatment of ANCA-associated vasculitis. *Nat. Clin. Pract. Rheumatol*. 2006; 2: 661-670.
10. Moosig F., Lamprecht P., Gross W.L. Wegener's Granulomatosis: the current view. *Clin. Rev. Allergy Immunol*. 2008; 35 (1-2): 19-21.
11. Spagnolo P., Richeldi L., DuBois R.M. Environmental triggers and susceptibility factors in idiopathic granulomatous diseases. *Semin. Respir. Crit. Care Med*. 2008; 29: 610-619.
12. Carr E.J., Niederer H.A., Williams J., et al. Confirmation of the genetic association of CTLA4 and PTPN22 with ANCA-associated vasculitis. *BMC Med. Genet*. 2009; 10: 121.
13. Jagiello P., Aries P., Arning L., et al. The PTPN22 620W allele is a risk factor for Wegener's granulomatosis. *Arthritis Rheum*. 2005; 52 (12): 4039-43.
14. Heckmann M., Holle J.U., Arning L., et al. The Wegener's granulomatosis quantitative trait locus on chromosome 6p21.3 as



- characterised by tagSNP genotyping. *Ann Rheum Dis.* 2008; 67 (7): 972-9.
15. *Pendergraft W.F. 3rd, Preston G.A., Shah R.R., et al.* Autoimmunity is triggered by cPR-3(105-201), a protein complementary to human autoantigen proteinase-3. *Nat. Med.* 2004; 10 (1): 72-9.
  16. *Kain R., Exner M., Brandes R., et al.* Molecular mimicry in pauci-immune focal necrotizing glomerulonephritis. *Nat. Med.* 2008; 14 (10): 1088-96.
  17. *Finkelstein J.D., Lee A.S., Hummel A.M., et al.* ANCA are detectable in nearly all patients with active severe Wegener's Granulomatosis. *Am. J. Med.* 2007; 120: 643.e9-14.
  18. *Boomsma M.M., Stegeman C.A., van der Leij M.J., et al.* Prediction of relapses in Wegener's granulomatosis by measurement of antineutrophil cytoplasmic antibody levels: a prospective study. *Arthritis Rheum.* 2000; 43 (9): 2025-33.
  19. *Finkelstein J.D., Merkel P.A., Schroeder D., et al.* Antiproteinase 3 antineutrophil cytoplasmic antibodies and disease activity in Wegener granulomatosis. *Ann Intern. Med.* 2007; 147 (9): 611-9.
  20. *Falk R.J., Terrell R.S., Charles L.A., Jennett C.* Anti-neutrophil cytoplasmic autoantibodies induce neutrophils to degranulate and produce oxygen radicals in vitro. *Proc. Natl. Acad. Sci. USA.* 1990; 87: 4115-4119.
  21. *Kallenberg C.G.M.* Pathophysiology of ANCA-associated small vessel vasculitis. *Curr. Rheumatol. Rep.* 2010; 12 (6): 399-405.
  22. *Xiao H., Heeringa P., Liu Z., et al.* The role of neutrophils in the induction of glomerulonephritis by anti-myeloperoxidase antibodies. *Am. J. Pathol.* 2005; 167 (1): 39-45.
  23. *Fauci A.S., Haynes B.S., Katz P., Wolff S.M.* Wegener's granulomatosis: prospective clinical and therapeutic experience with 85 patients for 21 years. *Ann. Intern. Med.* 1983; 98 (1): 76-85.
  24. *Manganelli P., Fietta P., Carotti M., et al.* Respiratory system involvement in systemic vasculitis. *Clin. Exp. Rheumatol.* 2006; 24: S48-S59.
  25. *Hoffman G.S., Kerr G.S., Leavitt R.Y., et al.* Wegener granulomatosis: an analysis of 158 patients. *Ann. Intern. Med.* 1992; 116 (6): 488-98.
  26. *Haroun M.K., Stone J.H., Nair R., et al.* Correlation of percentage of normal glomeruli with renal outcome in Wegener's granulomatosis. *Am. J. Nephrol.* 2002; 22 (5-6): 497-503.
  27. *Hauer H.A., Bajema I.M., Van Houwelingen H.C., et al.* Determinants of outcome in ANCA-associated glomerulonephritis: a prospective clinico-histopathological analysis of 96 patients. *Kidney Int.* 2002; 62 (5): 1732-1742.
  28. *Renaudineau Y., Le Meur Y.* Renal involvement in Wegener's Granulomatosis. *Clinic. Rev. Allerg. Immunol.* 2008; 35: 22-29.
  29. *Aviña-Zubieta J.A., Mai A., Amiri N., et al.* Risk of myocardial infarction and stroke in patients with granulomatosis with polyangiitis (Wegener's): a population-based study. *Arthritis Rheumatol.* 2016; 68 (11): 2752-2759.
  30. *Holle J.U., Gross W.L.* Neurological involvement in Wegener's granulomatosis. *Curr. Opin. Rheumatol.* 2011; 23 (1): 7-11.
  31. *Florian A., Slavich M., Blockmans D., et al.* Cardiac involvement in granulomatosis with polyangiitis (Wegener granulomatosis). *Circulation.* 2011; 124 (13): e342-4.
  32. *Frankel S.K., Cosgrove G.P., Fischer A.* Update in the diagnosis and management of pulmonary vasculitis. *Chest.* 2006; 129 (2): 452-65.
  33. *Rottem M., Fauci A.S., Hallahan C.W., et al.* Wegener granulomatosis in children and adolescents: clinical presentation and outcome. *J Pediatr.* 1993; 122 (1): 26-31.
  34. *Гранулематоз Вегенера / Союз педиатров России. Федеральные клинические рекомендации. 2017; 73 с. [Granulematoz Vegenera / Soyuz pediatrov Rossii. Federal'nye klinicheskie rekomendacii. 2017; 73 s. (In Russ)].*

Поступила в редакцию журнала 03.06.2019

Рецензент: Л.П. Котрехова



## УЛЬТРАСТРУКТУРНАЯ ОЦЕНКА ЭФФЕКТИВНОСТИ ЛЕЧЕНИЯ МИКРОСПОРИИ СИСТЕМНЫМИ ПРОТИВОГРИБКОВЫМИ ПРЕПАРАТАМИ У ДЕТЕЙ

**Фатхутдинова Р.А. (доцент), Титова Т.Н. (доцент),  
Мавзютов А.Р. (зав. кафедрой)\*, Хисматуллина  
З.Р. (зав. кафедрой), Харисова А.Р. (аспирант),  
Габбасов А.З. (студент), Абдуллина Г.И. (студент)**

Башкирский государственный медицинский университет,  
Уфа, Россия

*Представлены сравнительные данные микроскопии волос пациентов, из числа заболевших микроспорией, на разных этапах их лечения системными противогрибковыми препаратами. Так, при использовании тербинафина наблюдали более ранние положительные изменения в структуре волос, чем при терапии гризеофульвином. В ходе лечения тербинафином на пятой неделе доля больных, у которых при микроскопии отмечали положительные изменения структуры волос, составила 47,6%, тогда как при назначении гризеофульвина аналогичные сдвиги были зафиксированы лишь у 40,6 %.*

**Ключевые слова:** *Microsporum canis*, дерматомикозы, лечение, грибковые заболевания

## ULTRASTRUCTURAL EVALUATION OF THE EFFICIENCY OF THE TREATMENT OF MICROSPORIUM SYSTEMIC ANTI-FIBER PREPARATIONS IN CHILDREN

**Fatkhutdinova R.A. (associate professor), Titova  
T.N. (associate professor), Mavzyutov A.R. (head of  
the department), Khismatullina Z.R. (head of the  
department), Kharisova A.R. (postgraduate student),  
Gabbasov A.Z. (student), Abdullina G.I. (student)**

Bashkir State Medical University, Ufa, Russia

*Comparative data of microscopic examination of the hair of patients with microsporia at different stages of their treatment with systemic antifungal drugs are presented. Thus, with the use of terbinafine earlier positive changes in the structure of the hair was observed, than with the therapy with griseofulvin. In the course of treatment with terbinafine on the fifth week the proportion of patients with positive microscopy of hair structure was 47.6%, whereas in the appointment of griseofulvin similar shifts were firm only 40.6%.*

**Key words:** *Microsporum canis*, ringworm, treatment, fungal diseases

## ВВЕДЕНИЕ

Среди грибковых заболеваний дерматомикозы являются одной из наиболее серьезных медико-социальных проблем как в связи с высоким уровнем заболеваемости, так и по причине неуклонного увеличения показателей распространенности среди населения [1, 2]. Это во многом обуславливается полиэтиологичным характером данной патологии и участием в эпидемическом процессе животных, в том числе домашних [3, 4].

Данная патология особенно актуальна в педиатрической практике, поскольку чаще всего от дерматомикозов страдают дети 3-14 лет. Наряду с поведенческими особенностями детского возраста (активность, контакты с бездомными животными и др.), это может быть связано с различиями в строении волос. Так, в отличие от детей, у взрослых людей в волосах обнаруживаются органические кислоты с фунгистатической активностью (например, ундициленовая кислота) [5].

На втором месте в мире среди всех микозов по заболеваемости находится микроспория [6]. Так, частота микозов волосистой части головы в Европе варьирует от 0,23 до 2,6% [7]. В России эпидемиологическая ситуация по микроспории также остается неблагоприятной [8]. Основным этиологическим агентом этого заболевания в большинстве случаев являются грибы *Microsporum canis* [9], с которыми наиболее часто связывают атипичные формы микроспории [10].

Терапия микозов не всегда достаточно эффективна, даже несмотря на значительное расширение линейки современных противогрибковых препаратов (гризеофульвин, тербинафин, кетоконазол, флуконазол, итраконазол) [11]. При этом их терапевтическую эффективность, как правило, оценивают клинически. Для получения объективных данных используют как стандартные микологические методы детекции патогенов (КОН-тест, культуральные), так и являющиеся очень перспективными молекулярно-генетические [12, 13]. Однако не менее информативной представляется возможность комплексной сравнительной оценки эффективности лекарственных препаратов через обнаружение их противогрибковой активности на местном уровне – непосредственно на модели пораженного волоса.

Цель исследования – изучение динамики изменений структуры волоса у детей, больных микроспорией, в процессе лечения системными противогрибковыми препаратами (тербинафином или гризеофульвином) и сравнительная оценка их эффективности.

## МАТЕРИАЛЫ И МЕТОДЫ

Исследовали образцы клинического материала от пациентов ГАУЗ «Республиканский кожно-венерологический диспансер №1» г. Уфы с диагнозом «микроспория» в возрасте от 3 до 14 лет. Предварительный скрининг больных и формирование групп сравнения осуществляли при использовании лампы Вуда по люминесценции пораженных волосистых участков головы (Рис. 1).

\* Контактное лицо: Мавзютов Айрат Радикович,  
e-mail: ufalab@mail.ru



Рис. 1. Свечение пораженных волосистых участков головы пациента с микроспорией при использовании лампы Вуда (длина волны – 325-380 нм).

Сбор клинического материала (волосы, соскобы с кожи, чешуйки) выполняли у 62 пациентов на второй, третьей, четвертой и пятой неделях лечения. Первая группа (32 человека) в качестве терапии получала гризеофульвин, а вторая группа (30 человек) – тербинафин. Микологическая диагностика включала микроскопию нативных препаратов. Для растворения ороговевших масс и просветления препаратов использовали 10% раствор КОН. Готовые препараты микроскопировали под малым ( $\times 100$ ) и большим ( $\times 400$ ) увеличением без иммерсии (AxioImager M1, Германия). В дальнейшем материал дополнительно исследовали с применением культурального метода (волосы, соскобы с кожи, чешуйки) на среде Сабуро (ГНЦ ПМБ Роспотребнадзора, Россия). Посевы инкубировали 5-21 день при 25-30 °С. Видовую принадлежность патогенных грибов определяли по культуральным признакам. Статистическую обработку данных осуществляли с помощью пакета прикладных программ «Microsoft Excel 7.0 for Windows 10».

## РЕЗУЛЬТАТЫ И ОБСУЖДЕНИЕ

При микроскопическом исследовании после обработки в 10% КОН волосы вновь поступивших пациентов были окружены чехликом из мозаично расположенных спор. Кроме того, стержень волоса был покрыт первичными элементами, представлявшими собой пузырьки и/или узелки, содержащие споры (Рис. 2), на месте которых в дальнейшем формировались вторичные элементы в виде корочек (Рис. 3).

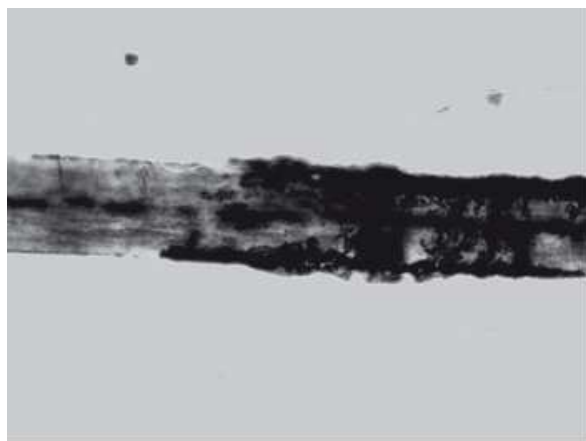

Рис. 2. Стержень волоса при микроспории, покрытый первичными элементами гриба.




Рис. 3. Стержень волоса при микроспории, покрытый вторичными элементами гриба.

На месте вторичных элементов отмечали нарушение целостности стержня волоса, что способствовало внедрению клеток *M. canis* внутрь. Последующие повреждения коркового и мозгового вещества стержня волоса обуславливались прорастанием нитей мицелия (Рис. 4).



Рис. 4. Стержень волоса, пораженного *M. canis* (увеличение  $\times 100$ ).

Не менее существенные морфологические изменения были выявлены в связи с поражением грибами *M. canis* фолликула волоса, который визуально становился рыхлым, деформировался и имел нечеткие размытые контуры (Рис. 5).

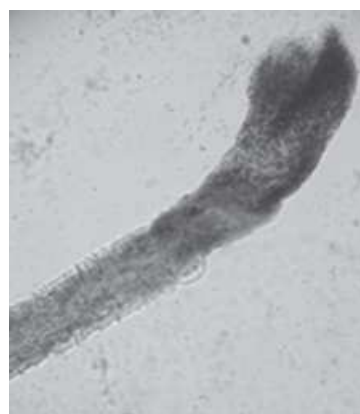

Рис. 5. Волосяной фолликул, пораженный *M. canis* (увеличение  $\times 400$ ).

При повреждении фолликула волоса, пораженного *M. canis*, обнаруживали грубые изменения, вызванные разрушением кератина волоса. В ходе применения гризеофульвина и тербинафина к началу второй недели



медикаментозного лечения и до его завершения (3-5 неделя) применительно к обоим использованным в группах сравнения препаратам визуально наблюдали положительную динамику восстановления исходной структуры как стержня волоса, так и его луковичы.

Наибольший положительный терапевтический эффект при этом морфологически был установлен при назначении тербинафина. Так, начиная со 2-ой недели лечения этим препаратом и к окончанию 4-ой недели, исходно пораженный *M. canis* детский волос полностью восстанавливал нормальную структуру (Рис. 6).

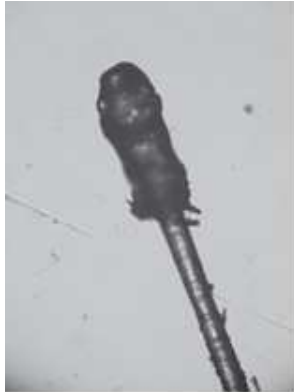

Рис. 6. Волос ребенка с микроспорией через 4 недели лечения тербинафином (увеличение  $\times 400$ ).

В целом в течение 2-4 недель на фоне лечения тербинафином отсутствие чехлика из спор отмечали у 12 (40,7 %) человек. При этом у 7 (21,9%) пациентов одновременно значительно улучшалась структура волоса. В 5 (18,8%) случаях структура волос изменялась менее существенно. Необходимо признать, что при указанной продолжительности лечения у 18 (59,3%) детей состояние волос оставалось без положительных изменений. Однако к окончанию 5-ой недели терапии положительные изменения были выявлены уже у 28 (91,2%) пациентов, что проявлялось отсутствием на волосе чехлика из спор. Одновременно при этом в 15 (47,6%) случаях это сопровождалось значительным улучшением структуры волос в целом, в 13 (43,6 %) случаях положительные изменения были менее выраженными. Полное отсутствие терапевтического эффекта при использовании тербинафина имело место у 2 (8,8%) больных (Рис. 7).

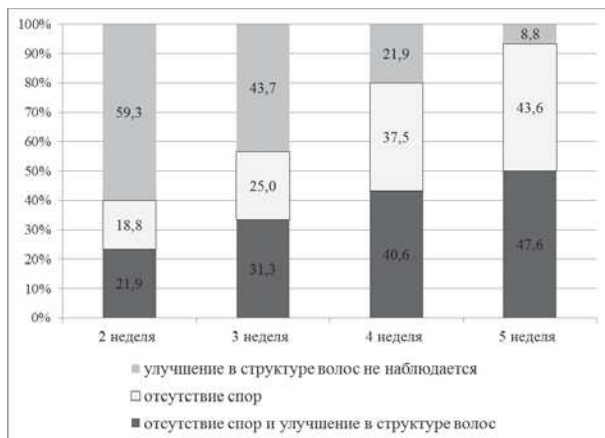


Рис. 7. Динамика изменения соотношения доли пациентов (%) с восстановленной структурой волос в процессе лечения микроспории тербинафином (2-5 недели лечения).

Несколько иные данные были получены в группе детей, прошедших курс лечения гризеофульвином. Так, на второй неделе лечения в ходе микроскопического исследования волос наблюдали отсутствие чехлика из спор у 11 (34,4%) пациентов, у 6 (18,8 %) – отмечена тенденция восстановления исходной структуры волоса. У 5 больных (15,6%) положительные изменения структуры волоса на фоне лечения были слабо выражены, а у 21 (65,6 %) – полностью отсутствовали. К пятой неделе лечения установлено отсутствие чехлика из мозаично расположенных спор у 25 (78,1%) детей, из них у 13 (40,6%) – происходила нормализация структуры волоса, тогда как у 12 (37,5 %) – положительные изменения не обнаруживали (Рис. 8).

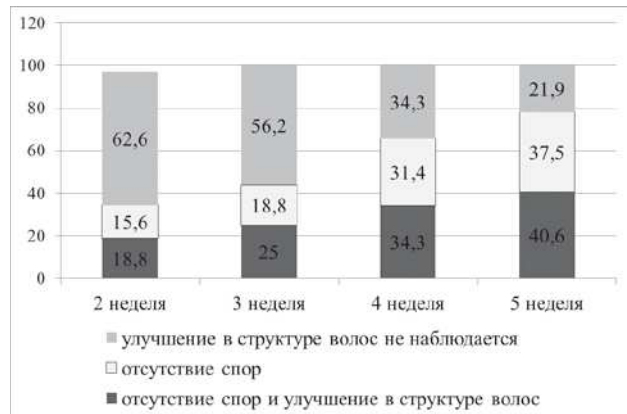


Рис. 8. Динамика изменения соотношения доли пациентов (%) с восстановленной структурой волос в процессе лечения микроспории гризеофульвином (2-5 недели лечения).

История проблем, связанных с грибковыми поражениями волос у детей, является одной из наиболее продолжительных. Однако в ней по-прежнему немало парадоксов. Так, известно, что скорость вегетации грибов в сравнении с бактериями относительно невысока. Тем не менее показано, что артрспоре многих патогенных для человека и животных грибов, прикрепившейся к кератиноциту для последующего прорастания, достаточно 2-3 часов. В течение этого периода артрспора увеличивается в размерах и начинает формировать вокруг волоса микрофибриллярный слой, включающий способные к пенетрации интеркалирующие клетки [14]. Последние продуцируют целый набор протеолитических ферментов, включая кератиназы, сохраняющих свою активность практически в любых условиях (кислота, щелочь, нейтральные среды). В дальнейшем они повреждают кератиноциты с выходом из последних низкомолекулярных пептидов, активирующих целый ряд других протеаз. Таким образом, запускается целый каскад связанных с грибами ферментативных реакций, результатом которых являются тяжелые поражения кожи и волос [15, 16]. Несмотря на наиболее частые местные формы дерматомикозов, в воспалительный процесс при них могут вовлекаться значительные площади кожных и волосных покровов человека. Это сопровождается гиперсенсibilизацией, что предполагает системный характер заболевания и обосновывает проведение терапии системными антимикотиками [17, 18]. Однако вопрос контроля эффективности лечения такими препаратами при микроспории, особенно в контексте сложности их клинической дифференцировки с другими схожими заболеваниями

ями, пока окончательно не решен [19, 20]. В связи с этим практическое значение могут иметь подходы непосредственного контроля эффективности терапии дерматомикозов на модели визуального исследования динамики восстановления ультраструктуры пораженных волос. В частности, в ходе лечения микроспории у детей тербинафином в сравнении с гризеофульвином была показана ранняя положительная динамика изменений структуры волос у заболевших. При лечении тербинафином на пятой неделе доля пациентов, у которых наблюдали улучшение в структуре волос, составила 47,6%, тогда как при лечении гризеофульвином она не превышала 40,6%.

Безусловно, для понимания природы полученных данных необходимы более масштабные исследования. Большое значение имеет разработка конкретных критериев сравнительной оценки эффективности используемых и новых антимикотиков при применении предложенных методических решений. Это позволит стандартизировать представленный подход и, рассчитывая, что сделает его надежным практическим инструментом профилактики и лечения дерматомикозов.

## ЛИТЕРАТУРА

1. Ameen M. Epidemiology of superficial fungal infections. *Clinics in dermatology*. 2010; 28 (2): 197-201.
2. Ilkit M. Favus of the scalp: an overview and update. *Mycopathologia*. 2010; 170: 143-154.
3. Ефимов Г.Е., Мавзютов А.Р., Титова Т.Н., Мухамадиева Р.Р. Эпидемиологически обоснованная сравнительная оценка информативности методов лабораторной диагностики трихофитии. *Клиническая лабораторная диагностика*. 2015; 60 (7): 58-62. [Efimov G.E., Mavzyutov A.R., Titova T.N., Muhamadieva R.R. Epidemiologicheski obosnovannaya sravnitel'naya ocenka informativnosti metodov laboratornoj diagnostiki trihofitii. *Klinicheskaya laboratornaya diagnostika*. 2015; 60 (7): 58-62 (In Russ)].
4. Newbury S., Moriello K., Coyner K., et al. Management of endemic *Microsporum canis* dermatophytosis in an open admission shelter: a field study. *Feline Medicine & Surgery*. 2015; 17 (4): 342-349.
5. Новикова Л.А., Бахметьева Т.М., Борзунова Л.Н., Бахметьев А.А. К характеристике заболеваемости микроспорией. *Проблемы медицинской микологии*. 2012; 14 (2): 115-121. [Novikova L.A., Bahmet'eva T.M., Borzunova L.N., Bahmet'ev A.A. K harakteristike zaboлеваemosti mikrosporiej. *Problemy medicinskoj mikologii*. 2012; 14 (2): 115-121 (In Russ)].
6. Хисматуллина З.Р. Случай зоотропной трихофитии, устойчивой к лечению гризеофульвином. *Вестн. дерматологии и венерологии*. 2005; 6: 58. [Hismatullina Z.R. Sluchaj zootropnoj trihofitii, ustojchivoj k lecheniyu grizeoful'vinom. *Vestn. dermatologii i venerologii*. 2005; 6: 58 (In Russ)].
7. Hussain I., Muzaffar F., Rashid T., et al. A randomized, comparative trial of treatment of kerion celsi with griseofulvin plus oral prednisolone vs. griseofulvin alone. *Medical Mycology*. 1999; 37: 97-99.
8. Потеева Н.С., Плиева Л.Р., Шкребец С.В. Микроспория взрослых. *Клиническая дерматология и венерология*. 2012; 4: 19-21. [Poteeva N.S., Plieva L.R., Shkrebec S.V. Mikrosporiya vzroslyh. *Klinicheskaya dermatologiya i venerologiya*. 2012; 4: 19-21 (in Russ)].
9. Ефимов Г.Е., Мавзютов А.Р., Титова Т.Н. и др. Оптимизация лабораторной составляющей диагностической подсистемы эпидемиологического надзора за микроспорией. *Медицина в Кузбассе*. 2013; 12 (2): 53-58. [Efimov G.E., Mavzyutov A.R., Titova T.N. i dr. Optimizaciya laboratornoj sostavlyayushchej diagno-sticheskoj podsystemy epidemiologicheskogo nadzora za mikrosporiej. *Medicina v Kuzbasse*. 2013; 12 (2): 53-58 (In Russ)].
10. Хисматуллина З.Р., Харисова А.Р. Атипичные случаи микроспории (обзор). *Проблемы медицинской микологии*. 2018; 20 (1): 3-5. [Hismatullina Z.R., Harisova A.R. Atipichnye sluchai mikrosporii (obzor). *Problemy medicinskoj mikologii*. 2018; 20 (1): 3-5 (In Russ)].
11. Медведева Т.В., Леина Л.М., Чилина Г.А., Богомолова Т.С. Трихомикозы: история изучения, современные представления об эпидемиологии, этиологии, диагностике и лечении. *Клиническая дерматология и венерология*. 2011; 6: 16-22. [Medvedeva T.V., Leina L.M., Chilina G.A., Bogomolova T.S. Trihomikozy: istoriya izucheniya, sovremennye predstavleniya ob epidemiologii, etiologii, diagnostike i lechenii. *Klinicheskaya dermatologiya i venerologiya*. 2011; 6: 16-22 (In Russ)].
12. Мавзютов А.Р., Ефимов Г.Е., Титова Т.Н. и др. Способ специфической детекции *Microsporum canis* в клиническом материале при различных клинических формах заболевания. Патент на изобретение RU 2558927 17.06.2014 [Mavzyutov A.R., Efimov G.E., Titova T.N. i dr. Sposob specificheskoy detekcii *Microsporum canis* v klinicheskom materiale pri razlichnyh klinicheskikh formah zabolevaniya. Patent na izobrenenie RU 2558927 17.06.2014 (In Russ)].
13. Титова Т.Н., Мавзютов А.Р., Ефимов Г.Е. Сравнительная оценка информативности методов лабораторной диагностики микроспории. *Успехи медицинской микологии*. 2014; 13: 196-198. [Titova T.N., Mavzyutov A.R., Efimov G.E. Sravnitel'naya ocenka informativnosti metodov laboratornoj diagnostiki mikrosporii. *Uspekhi medicinskoj mikologii*. 2014; 13: 196-198 (in Russ)].
14. Zurita J., Hay R.J. The adherence of dermatophyte microconidia and arthroconidia to human keratinocytes *in vitro*. *J. Invest. Dermatol.* 1987; 89: 529-534.
15. Sriranganadane D., Waridel P., Salamin K., et al. Identification of novel secreted proteases during extracellular proteolysis by dermatophytes at acidic pH. *Journal of Proteomics*. 2011; 11: 4422-4433.
16. Staib P., Zaugg C., Mignon B., et al. Differential gene expression in the pathogenic dermatophyte *Arthroderma benhamiae* *in vitro* versus during infection. *Microbiology*. 2010; 156: 884-895.
17. John A.M., Schwartz R.A., Janniger C.K. The kerion: an angry tinea capitis. *International Journal of Dermatology*. 2016; 57: 3-9.
18. Chen X., Jiang X., Yang M., et al. Systemic antifungal therapy for tinea capitis in children. *Cochrane Database Syst Rev*. 2016.
19. Trivino-Duran L., Torres-Rodriguez J.M., Martiner-Roig A., et al. Prevalence of tinea capitis and tinea pedis in Barcelona schoolchildren. *Pediatric Infect Dis J*. 2005; 24 (2): 137-141.
20. Feetham J.E., Sargent N. Kerion celsi: a misdiagnosed scalp infection. *Archives of Disease in Childhood*. 2016; 101: 503.

Поступила в редакцию журнала 30.04.2019

Рецензент: Т.В. Медведева

## СОВРЕМЕННЫЕ ОСОБЕННОСТИ ТЕЧЕНИЯ АКНЕ: РЕЗУЛЬТАТЫ СОБСТВЕННЫХ ИССЛЕДОВАНИЙ

<sup>1</sup>Файзуллина Е.В. (профессор кафедры),  
<sup>1</sup>Хисматулина И.М. (ассистент кафедры)\*,  
<sup>1</sup>Лисовская С.А. (в.н.с.), <sup>2</sup>Гордеева А.М. (врач-дерматовенеролог)

<sup>1</sup>Казанский государственный медицинский университет (кафедра дерматовенерологии), <sup>2</sup>ООО «Центр Дерматология», Казань, Россия

Акне является распространенным дерматозом, им страдают свыше 90% мужчин и женщин в возрасте от 12 до 30 лет. Заболевание имеет мультифакториальную природу, при этом в патогенезе играет роль избыточная колонизация кожи условно-патогенной микробиотой.

Цель работы – анализ влияния сопутствующей микобиоты на клиническое течение угревой болезни. За период 2013-2018 гг. было обследовано 142 пациентов (n=142) с папуло-пустулезными формами акне: 72,5% женщин (n=103) и 27,5% мужчин (n=39) в возрасте от 13 до 36 лет (средний возраст – 20,1±4,2 лет). Установлено, что у большинства больных – 67,6% (n=96) основной патологический процесс протекал на фоне сопутствующей микобиоты. Выявлены различия в клиническом течении угревой болезни в зависимости от наличия или отсутствия сопутствующей грибковой инфекции. Так, у больных со средне-тяжелыми и тяжелыми формами акне, протекавшими на фоне грибковой инфекции, количество папуло-пустулезных элементов было более значительным, а процесс – более распространенным. У 100% пациентов с угревой болезнью всех степеней тяжести с сопутствующей микобиотой отмечали неспецифические для акне явления: зуд, дискомфорт, покраснение и шелушение кожи. Таким образом, полученные данные могут быть использованы в практике ведения пациентов с данной патологией.

**Ключевые слова:** акне, сопутствующая микобиота, особенности клинического течения

## MODERN FEATURES OF THE COURSE OF THE ACNE: RESULTS OF OWN RESEARCHES

<sup>1</sup>Fayzullina E.V. (professor of the department),  
<sup>1</sup>Khismatulina I.M. (assistant of the department),  
<sup>1</sup>Lisovskaya S.A. (leading scientific collaborator),  
<sup>2</sup>Gordeeva A.M. (dermatovenerologist)

<sup>1</sup>Kazan State Medical University (Department of Dermatology and Venereology), <sup>2</sup>«Center of Dermatology», Kazan, Russia

The acne is a widespread dermatosis, it affects more than 90% of men and women aged from 12 till 30 suffer. The disease has the multifactorial nature, at the same time excess colonization of skin opportunistic microbiota plays a role in a pathogeny.

The purpose of this study was to analyze the influence of the accompanying microbiota on the clinical course of an acne disease. During the period 2013-2018 142 patients (n=142) with papulo-pustulous forms of an acne: 72.5% of women (n=103) and 27.5% men (n=39) aged from 13 till 36 were examined, middle age was 20,1±4,2 years. The research showed that at most of patients – 67.6% (n=96), the main pathological process proceeded with the accompanying microbiota. Differences in the clinical course of an acne disease depending on existence or absence of the accompanying fungal infection are revealed. So, at patients with medium-weight and severe forms is the acnes proceeding with a fungal infection, the quantity of papulo-

pustulous elements was more considerable, and process – more widespread. At 100% of patients with an acne disease with the accompanying microbiota the nonspecific clinical signs were noted: itch, discomfort, reddening and peeling of skin. Thus, the obtained data can be used in practice of maintaining patients with this pathology.

**Key words:** an acne, the accompanying microbiota, features of a clinical current

## ВВЕДЕНИЕ

Акне является распространенным дерматозом, им страдают свыше 90% мужчин и женщин в возрасте от 12 до 30 лет. Заболевание чаще всего приходится на подростковый период, его течение, как правило, длится до 24 лет. У 8-11% пациентов, преимущественно у женщин, акне персистирует в возрастной категории 25-30 лет и старше. Отметим, что в последние десятилетия наметилась тенденция изменения возрастных границ дерматоза в сторону возрастания. Заболевание имеет мультифакториальную природу, при этом в патогенезе играет роль избыточная колонизация кожи условно-патогенной микробиотой [1-4].

Цель работы – анализ влияния сопутствующей микобиоты на клиническое течение угревой болезни.

## МАТЕРИАЛЫ И МЕТОДЫ

За период 2013-2018 гг. было обследовано 142 пациентов (n=142) с папуло-пустулезными акне легкой, средней и тяжелой степени тяжести: 103 женщины (72,5%) и 39 мужчин (27,5%) в возрасте от 13 до 36 лет.

Всем больным выполняли сбор анамнестических данных, объективный осмотр.

При клинико-лабораторном обследовании пациентов осуществляли определение микробиоты отделяемого из элементов угревой сыпи. Микробиологическое и микологическое исследование проводили на базе «Казанского научно-исследовательского института эпидемиологии и микробиологии» Федеральной службы по надзору в сфере защиты прав потребителей и благополучия человека (КНИИЭМ). Микроорганизмы идентифицировали общепризнанными микроскопическими, биохимическими методами и с помощью биотипирования (MALDI-TOFMS, анализ белкового профиля). В работе использовали селективные хромогенные среды (Bio-Rad) и коммерческие тест-системы, основанные на исследовании ауксаногаммы: «Auchacolor 2» (Bio-Rad). При MALDI-TOFMS анализе значения Score (условное значение, указывающее на точность и качество анализа) выше 2,4 для всех штаммов при успешной интерпретации значений от 2 до 3. Для выявления грибов рода *Malassezia* применяли цитологический метод окрашивания препаратов с кожных покровов калькофлюором белым.

Для постановки диагноза акне использовали клинические критерии «Федеральных клинических рекомендаций (2015 г.) Российского общества дерматовенерологов и косметологов», а также «Национального руководства по дерматовенерологии» [2, 4].

Критериями включения были пациенты с клиническими проявлениями акне:

- 1) комедоны в умеренном количестве – до 20 открытых и закрытых элементов;
- 2) комедоны в большом количестве – более 20 открытых и закрытых элементов;
- 3) жирность кожи умеренная – кожа лица матовая;
- 4) жирность кожи выраженная – кожа лица блестящая, лоснится, имеется сальный блеск;

\* Контактное лицо: Хисматулина Ирина Мансуровна,  
e-mail: xomenko-aa@mail.ru



5) мелкие папуло-пустулы в небольшом количестве – до 10 папул и пустул конической формы размером 0,1-0,2 см на коже одной анатомической области (лицо, грудь, спина);

6) средние папуло-пустулы в умеренном количестве – от 10 до 20 папул и пустул конической и полушаровидной формы размером 0,2- 0,3 см, узлы – до 5 элементов на коже более одной анатомической области (лицо, грудь, спина);

7) крупные папуло-пустулы в большом количестве – более 30 папул и пустул конической и полушаровидной формы размером более 0,3 см, узлы – более 5 элементов на коже не менее двух анатомических областей (лицо, грудь, спина);

8) постакне пигментные – пятна вторичного характера, застойно-синюшного цвета, округлой формы с четкими границами 0,1-0,3 см;

9) постакне рубцовые – атрофические рубцы округлой формы с четкими границами 0,1- 0,3 см.

Объективные и субъективные неспецифические симптомы:

- покраснение, шелушение кожи;
- зуд;
- дискомфорт, болезненные ощущения.

Критерием исключения были проявления розацеа. Также в исследование не включали лиц, применявших местные или системные антибактериальные и противогрибковые препараты менее чем за 10 дней до забора биоматериала.

Медико-биологические данные обрабатывали с помощью программной системы STATISTICA for Windows (версия 8.0).

## РЕЗУЛЬТАТЫ И ОБСУЖДЕНИЕ

Среди 142 обследованных пациентов (n=142) с папуло-пустулезными акне легкой, средней и тяжелой степени тяжести основную часть – 72,5% составили женщины (n=103) и 27,5% – мужчины (n=39) в возрасте от 13 до 36 лет (средний возраст – 20,1±4,2 лет). Распределение пациентов по возрасту, полу и степени тяжести акне представлено в таблице 1.

Таблица 1

Распределение пациентов по возрасту, полу и степени тяжести акне

№ п/п	Возраст, лет	Пол	Папулопустулезные угри, степени тяжести						Количество женщин и мужчин	
			Легкая (n=36)		Средняя (n=40)		Тяжелая (n=66)			
			абс	%	абс	%	абс	%	абс	%
1	13-18	женский	18	50,0	8	20,0	14	21,2	40	28,2
		мужской	2	5,6	5	12,5	6	9,1	13	9,1
2	19-24	женский	14	38,8	9	22,5	26	39,4	49	34,5
		мужской	2	5,6	10	25,0	10	15,2	22	15,5
3	25-30	женский	-	-	6	15,0	6	9,1	12	8,5
		мужской	-	-	2	5,0	2	3,0	4	2,8
4	31-36	женский	-	-	-	-	2	3,0	2	1,4
		мужской	-	-	-	-	-	-	-	-
Итого			36	100,0	40	100,0	66	100,0	142	100,0

Основную долю обратившихся составили женщины в возрасте от 19 до 24 лет – 34,5% (n=49), лица женского пола от 13 до 18 лет – 28,2% (n=40) и мужчины в возрастной группе от 19 до 24 лет – 15,5% (n=22).

Длительность заболевания у пациентов (Рис. 1) на момент обращения была от нескольких месяцев до 10 лет и более (средняя длительность заболевания – 4,8±3,3 года).

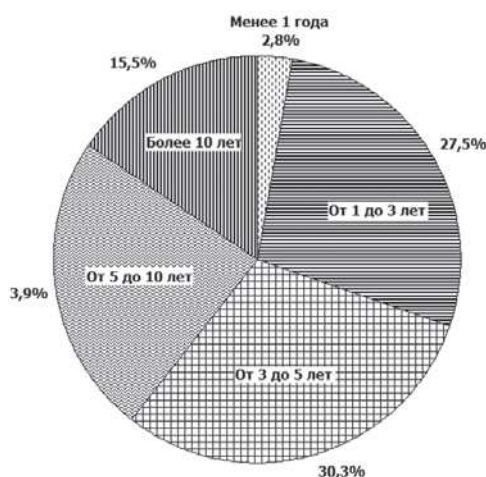


Рис. 1. Распределение пациентов по продолжительности заболевания.

Почти в одной трети случаев (30,3%, 43 человека) длительность угревой болезни составила от 3 до 5 лет, что свидетельствует об упорности течения заболевания. Отметим, что за медицинской помощью в первый год обратились всего 4 пациента (2,8%). Это можно объяснить распространенностью самолечения и использованием нерациональных методов терапии.

Из числа наблюдаемых нами пациентов, 13,4% (n=19) ранее занимались самолечением, используя только косметические средства по уходу за проблемной кожей. 123 (86,6%) человека ранее обращались за медицинской помощью по поводу угрей, 86,7% – получали системную антибактериальную терапию, при этом 78,0% – курсы антибиотикотерапии 2 и более раза. Эффект от проводимого лечения с применением антибактериальных и антисептических препаратов был незначительным и непродолжительным. Длительность терапии составляла 5,7±1,4 недель. Клинического выздоровления не отмечали, продолжительность ремиссии составляла не более 5,9±1,4 недели. При этом не соблюдались четкие схемы по продолжительности лечения, и не проводилась корректная противорецидивная терапия. Это приводило к рецидивам заболевания и назначению повторных курсов антибиотикотерапии, что в свою очередь способствовало развитию оппортунистической биоты, в частности микотической.

Полученные выше данные послужили поводом для изучения микробиоты кожи при акне. Анализировали влияние сопутствующей микобиоты (МБ) на клиническое течение угревой болезни.

Микробиота кожи больных папуло-пустулезными формами акне была представлена *Propionibacterium acnes* у 80,3% (n=114) пациентов, при этом более, чем в половине случаев (57,7%, n=82) – в ассоциации с кокковой биотой (*Staphylococcus epidermidis*, *Staphylococcus aureus*).

В ходе исследования выяснили, что у большинства больных – 67,6 % (n=96) основной патологический процесс протекал на фоне сопутствующей микобиоты. В ее структуре преобладали дрожжи – в 69,7% случаев (n=67). Основную часть в структуре дрожжеподобных грибов (67,2%) составила *Candida albicans* (n=45). У трех пациентов (3,1%) был выделен дерматомицет *Trichophyton rubrum*, ассоциированный с сопутствующим онихомикозом кистей и стоп. На рисунке 2 пред-

ставлены клинические варианты течения и частота диагностики микотической инфекции у пациентов с акне.

Так, наблюдаемые нами 142 больных с папуло-пустулезными угрями, согласно классификации G. Plewing и A.M. Kligman (1993), распределились по степени тяжести на легкую, среднюю и тяжелую формы: 36 пациентов (25,3%), 40 (28,2%) и 66 (46,5%) соответственно [2, 4].

Удельный вес больных с тяжелой степенью акне и сопутствующей микобиотой составил 60,4% (n=58), что достоверно больше (P=0,001), чем доля пациентов с тяжелой угревой болезнью без грибковой инфекции – 17,4% (n=8).

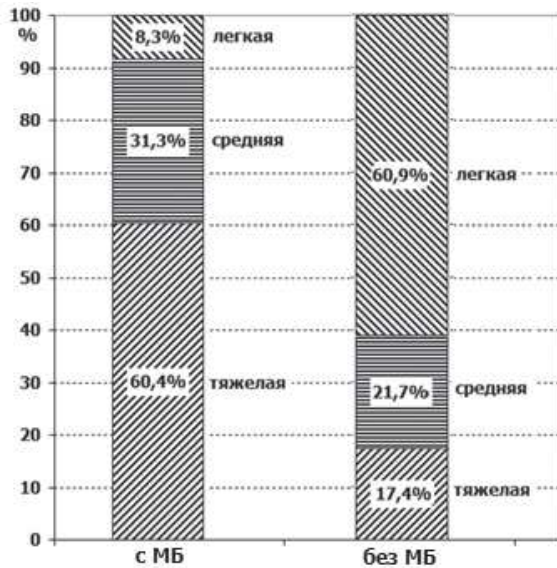


Рис. 2. Клинические варианты течения и частота диагностики микотической инфекции у пациентов с вульгарными угрями (n=142).

Доля больных с акне средней степени тяжести и сопутствующей микобиотой составила 31,3% (n=30), что достоверно больше (P=0,02), чем удельный вес пациентов в группе без микобиоты – 21,7% (n=10).

При легкой степени тяжести доля лиц в группе с микобиотой была значительно меньше (P < 0,001), чем в группе без сопутствующей грибковой инфекции – 8,3% (n=8) и 60,9% (n=28) соответственно.

Особенности клиники и жалоб в зависимости от степени тяжести папуло-пустулезной формы акне и наличия или отсутствия микобиоты представлены в таблицах 2, 3, 4.

Патологический процесс, как правило, локализовался на коже лица, частично или полностью её поражая, в виде сгруппированных или отдельных элементов при легкой степени тяжести процесса, при среднем и тяжелом вариантах течения – с распространением кроме лица в область шеи, груди и спины. При этом также существенно отличались размеры папуло-пустул, их количество и характер отделяемого из них, глубина поражения кожи. Открытые комедоны выглядели как черно-серые конусовидные точки, а закрытые – имели форму небольшого узелка цвета окружающей кожи или несколько светлее. Комедоны располагались на коже лица преимущественно в Т-зоне: в области лба, носа, подбородка и верхней части щёк. Воспалительные акне-элементы при легкой степени были

представлены розово-красными, красными папулами и папуло-пустулами преимущественно размером 1-2 мм, выступающими над её поверхностью, в количестве до 10 элементов на одной половине лица; при средней и тяжелой степени течения – папулами и пустулами красного и застойно-красного цвета размером более 2 мм в количестве 10-30 элементов – при средней степени и более 30 элементов – при тяжелой степени. В некоторых случаях наблюдали глубокие болезненные узлы. Кроме того, пациентов беспокоили такие неспецифические для акне симптомы, как покраснение и шелушение кожи, зуд, дискомфорт, болезненные ощущения.

У всех 8 (100%) больных с МБ патологический процесс был распространенным в области всего лица, в то время как у 64,3% (n=18) лиц без МБ процесс ограничивался поражением кожи отдельных частей лица P<0,05.

Клинические симптомы и жалобы пациентов акне легкой степени тяжести течения представлены в таблице 2.

Таблица 2

**Клинические симптомы и жалобы пациентов с акне легкой степени тяжести течения**

Клинические симптомы и жалобы	Акне легкой степени тяжести			
	с МБ, n=8		без МБ, n=28	
	абс	%	абс	%
Комедоны в умеренном количестве	8	100,0	22	78,6
Комедоны в большом количестве	-	-	6	21,4
Жирность кожи умеренная	6	75,0	20	71,4
Жирность кожи выраженная	2	25,0	8	28,6
Мелкие папуло-пустулы в небольшом количестве	8	100,0	28	100,0
Средние папуло-пустулы в умеренном количестве, узлы – до 5 элементов	-	-	-	-
Крупные папуло-пустулы в большом количестве, более 5 узлов	-	-	-	-
Постакне пигментные	8	100,0	24	85,7
Постакне рубцовые	-	-	-	-
Покраснение кожи, шелушение кожи лица	8	100,0***	6	21,4***
Зуд	8	100,0***	2	7,1***
Дискомфорт, болезненные ощущения	8	100,0	28	100,0

\* P < 0,05, \*\*P < 0,02, \*\*\*P < 0,001

Всех больных с микобиотой (n=8) беспокоили такие неспецифические симптомы, как зуд, шелушение и покраснение кожи после умывания, в отличие от пациентов без МБ, которых зуд беспокоил в 7,1% случаев (n=2), P<0,001, покраснение и шелушение кожи – в 21,4% (n=6), P<0,001.

Таблица 3

**Клинические симптомы и жалобы пациентов с акне средней степени тяжести течения**

Клинические симптомы и жалобы	Акне средней степени тяжести			
	с МБ, n=30		без МБ, n=10	
	абс	%	абс	%
Комедоны в умеренном количестве	16	53,3	4	40,0
Комедоны в большом количестве	14	46,7	6	60,0
Жирность кожи умеренная	19	63,3	6	60,0
Жирность кожи выраженная	11	36,7	4	40,0
Мелкие папуло-пустулы в небольшом количестве	5	16,7***	8	80,0***
Средние папуло-пустулы в умеренном количестве, узлы – до 5 элементов	25	83,3***	2	20,0***
Крупные папуло-пустулы в большом количестве, более 5 узлов	-	-	-	-
Постакне пигментные	28	93,3	10	100,0
Постакне рубцовые	-	-	2	20,0
Покраснение, шелушение кожи	30	100,0***	3	30,0***
Зуд	30	100,0***	1	10,0***
Дискомфорт, болезненные ощущения	30	100,0	10	100,0

\* P < 0,05, \*\*P < 0,02, \*\*\*P < 0,001

Исходя из данных таблицы 3, 100% (n=30) пациентов с микобиотой беспокоили неспецифические симптомы: дискомфорт, болезненность, зуд, покраснение и шелушение кожи. В то же время у больных акне без МБ явления покраснения и шелушения кожи (30%), а также зуда (10%) были достоверно ниже ( $P < 0,001$ ). При средней степени у лиц с МБ процесс был более выраженным (средние папуло-пустулы – в умеренном количестве, узлы – до 5 элементов) – в 83,3% случаев (n=25), чем без микобиоты – в 20,0% (n=2),  $P = 0,001$ .

Таблица 4

Клинические симптомы и жалобы пациентов с акне тяжелой степени течения

Клинические симптомы и жалобы	Акне тяжелой степени			
	с МБ, n=58		без МБ, n=8	
	абс	%	абс	%
Комедоны в умеренном количестве	22	37,9	2	25,0
Комедоны в большом количестве	36	62,1	6	75,0
Жирность кожи умеренная	28	48,3	4	50,0
Жирность кожи выраженная	30	51,7	4	50,0
Мелкие папуло-пустулы в небольшом количестве	-	-	-	-
Средние папуло-пустулы в умеренном количестве, узлы – до 5 элементов	5	8,6*	4	50,0*
Крупные папуло-пустулы в большом количестве, более 5 узлов	53	91,4*	4	50,0*
Постакне пигментные	58	100,0	8	100,0
Постакне рубцовые	16	27,6	2	25,0
Покраснение, шелушение кожи	58	100,0*	6	75,0*
Зуд	58	100,0***	2	25,0***
Дискомфорт, болезненные ощущения	58	100,0	8	100,0

\*  $P < 0,05$ , \*\* $P < 0,02$ , \*\*\* $P < 0,001$

При тяжелом течении у пациентов с МБ отмечали крупные папуло-пустулы в большом количестве, узлы (более 5 элементов) локализовались в области лица, шеи, декольте и/или спины в 91,4% (n=53), а без МБ – в 50,0% случаев (n=4),  $P < 0,05$ .

Кроме того, у всех (100%) больных с наличием микобиоты при тяжелой степени акне воспаление сопровождалось зудом, пациентов без МБ зуд беспокоил в 25,0% (n=2) случаев,  $P = 0,001$ .

Покраснение и шелушение кожи лица у больных при акне тяжелой степени с МБ составило 100,0% (n=58), без МБ – 75,0% (n=6),  $P > 0,05$ .

В наличии постакне элементов выраженности жирности кожи у пациентов с МБ/без МБ существенных различий не выявлено.

## ВЫВОДЫ

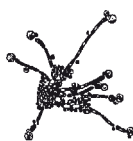В ходе проведения исследования выявили, что у большинства пациентов с акне – 67,6% (n=96) основной патологический процесс протекал на фоне сопутствующей микобиоты. При этом отмечены различия в клиническом течении угревой болезни в зависимости от наличия или отсутствия сопутствующей грибковой биоты. Так, при легком течении у всех больных с МБ процесс занимал площадь кожи всего лица. У больных со средне-тяжелыми и тяжелыми формами акне, протекавшими на фоне грибковой инфекции, количество папуло-пустулезных элементов было более значительным, а процесс – более распространенным, он не ограничивался только областью лица и распространялся в область декольте и/или спины. У 100% пациентов с угревой болезнью всех степеней тяжести с сопутствующей микобиотой наблюдали неспецифические для заболевания явления: зуд, дискомфорт, покраснение и шелушение кожи. Таким образом, выявлены различия в клиническом течении акне в зависимости от наличия или отсутствия сопутствующей микобиоты, что может быть учтено и использовано в практике ведения пациентов с данной патологией.

## ЛИТЕРАТУРА

1. *Rzany B., Kahl C.* Epidemiology of acne vulgaris. J. Dtsch. Dermatol. Ges. 2006; 4: 8-9.
2. *Дерматовенерология.* Национальное руководство. Краткое издание/ Под ред. Ю.С. Бутова, Ю.К. Скрипкина, О.Л. Иванова. М.: ГЭОТАР-Медиа, 2013; 896 с. [Dermatovenerologiya. Nacional'noe rukovodstvo. Kratkoe izdanie/ Pod red. Y.S. Butova, Y.K. Skripkina, O.L. Ivanova. M.: GEOTAR-Media, 2013; 896 s. (In Russ)].
3. *Альбанова В.И., Забненкова О.В.* Угри: учеб. пособие для врачей. М.: ГЭОТАР-Медиа, 2016. [Al'banova V.I., Zabnenkova O.V. Ugri: ucheb. posobie dlya vrachej. M.: GEOTAR-Media, 2016 (In Russ)].
4. *Федеральные клинические рекомендации.* Дерматовенерология 2015: Болезни кожи. Инфекции, передаваемые половым путем. – 5-е изд., перераб. и доп. М.: Деловой экспресс. 2016; 768 с. [Federal'nye klinicheskie rekomendacii. Dermatovenerologiya 2015: Bolezni kozhi. Infekcii, peredavaemye polovym putem. – 5-e izd., pererab. i dop. M.: Delovoj ekspress. 2016; 768 s. (In Russ)].

Поступила в редакцию журнала 25.03.2019

Рецензент: Л.П. Котрехова





# АМИНОКИСЛОТНЫЙ ПОЛИМОРФИЗМ CYP51А ГРИБОВ РОДА *ASPERGILLUS*, АССОЦИИРОВАННЫЙ С ФОРМИРОВАНИЕМ РЕЗИСТЕНТНОСТИ К АЗОЛАМ

<sup>1</sup>Тараскина А.Е. (зав. лаб.)\*, <sup>2</sup>Латыпова Е.М. (н.с.), <sup>1</sup>Пчелин И.М. (н.с.), <sup>1</sup>Богомолова Т.С. (зав. лаб.), <sup>1</sup>Выборнова И.В. (н.с.), <sup>1</sup>Игнатова С.М. (в.н.с.), <sup>1</sup>Спиридонова В.А. (н.с.), <sup>1</sup>Учеваткина А.Е. (с.н.с.), <sup>1</sup>Филиппова Л.В. (с.н.с.), <sup>1</sup>Фролова Е.В. (зав. лаб.), <sup>1</sup>Васильева Н.В. (директор института, зав. кафедрой)

<sup>1</sup>Северо-Западный государственный медицинский университет им. И.И. Мечникова: НИИ медицинской микологии им. П.Н. Кашкина и кафедра медицинской микробиологии, Санкт-Петербург; <sup>2</sup>Петербургский институт ядерной физики им. Б.П. Константинова Национального исследовательского центра «Курчатовский институт», Гатчина, Ленинградская область

Изменение аминокислотной структуры фермента семейства цитохром Р450 ланостерол 14 альфа-деметилазы (Cyp51), зашифрованное в первичной структуре гена, – ключевой механизм формирования резистентности к препаратам азолового ряда у грибов рода *Aspergillus*. В то время как для *A. fumigatus* определено известны однонуклеотидные генетические вариации CYP51A, приводящие к аминокислотным заменам, ассоциированным с нарушением связывания фермента с антимикотиком и формированием у микромицета резистентности к терапии, их роль у видов *Aspergillus non-fumigatus* в адаптации к действию азолов плохо изучена.

В ходе нашего исследования мы изучили аминокислотный полиморфизм белка Cyp51A, ассоциированный с нуклеотидными вариациями гена, резистентных к азолам штаммов *A. flavus*, *A. niger*, *A. terreus*, выделенных на территории РФ, и белковых последовательностей, депонированных в базу данных NCBI Protein. Установлено, что у клинических изолятов *A. flavus* аминокислотная замена A205T гена CYP51A ассоциируется с формированием резистентности к азолам, но не является доминирующим механизмом формирования резистентности; аминокислотные замены Cyp51A *A. niger* не ассоциируются с формированием резистентности к азолам. Нами впервые идентифицирован множественный аминокислотный полиморфизм у *A. terreus* и T57A у резистентных к азолам штаммов *A. niger*, но определение их роли требует дальнейшего изучения. На основании литературных данных предполагаем, что аминокислотный полиморфизм паралога Cyp51C может быть независимым механизмом адаптации к действию азольных препаратов у некоторых *Aspergillus non-fumigatus*.

**Ключевые слова:** грибы рода *Aspergillus*, резистентность к антимикотикам, триазолы, аминокислотный полиморфизм, ланостерол 14 альфа-деметилаза, Cyp51A

## AMINO ACID CYP51A POLYMORPHISM ASSOCIATED WITH AZOLE RESISTANCE OF FUNGI FROM THE GENUS *ASPERGILLUS*

<sup>1</sup>Taraskina A.E. (head of the laboratory), <sup>2</sup>Latypova E.M. (scientific collaborator), <sup>1</sup>Pchelin I.M. (scientific

collaborator), <sup>1</sup>Bogomolova T.S. (head of the laboratory), <sup>1</sup>Vybornova I.V. (scientific collaborator), <sup>1</sup>Ignatieva S.M. (leading scientific collaborator), <sup>1</sup>Spiridonova V.A. (scientific collaborator), <sup>1</sup>Uchevatkina A.E. (senior scientific collaborator), <sup>1</sup>Filippova L.V. (senior scientific collaborator), <sup>1</sup>Frolova E.V. (head of the laboratory), <sup>1</sup>Vasilyeva N.V. (director of the institute, head of the department)

<sup>1</sup>North-Western State Medical University named after I.I. Mechnikov: Kashkin Research Institute of Medical Mycology and Department of Medical Microbiology, St. Petersburg; <sup>2</sup>Petersburg Nuclear Physics Institute named by B.P. Konstantinov of National Research Centre «Kurchatov Institute», Leningrad district, Gatchina

Amino acid sequence polymorphism of cytochrome P450 family member enzyme lanosterol 14 alpha-demethylase (Cyp51), driven by nucleotide substitutions, is a key mechanism for the formation of resistance to the azole drug in *Aspergillus* fungi. At a time when *A. fumigatus* definitely has single nucleotide genetic variations, CYP51A, which leads to impaired binding of the enzyme to antimycotic compounds and results in acquired drug resistance in microscopic fungi, recalcitrance to therapy. However, their role in adaptation of *Aspergillus non-fumigatus* species to selective pressure of azoles remains understudied.

We studied amino acid polymorphism of Cyp51A protein, associated with nucleotide sequence variation of the gene, in azole-resistant strains of *A. flavus*, *A. niger*, *A. terreus* from the Russian Federation, and protein sequences deposited in the NCBI Protein database. It was found that in clinical isolates of *A. flavus*, the A205T substitution in CYP51A gene is associated with the resistance to azole antifungals, but is not the dominant mechanism of acquired resistance. Amino acid substitutions in Cyp51A of *A. niger* is not associated with acquired azole resistance. We were the first to identify multiple amino acid substitutions protein-molecular polymorphism in *A. terreus* and T57A in azole-resistant *A. niger* strains, but the determination of their role requires further study. Based on literature data, it can be assumed that the Cyp51C paralog polymorphism protein may be an independent mechanism of adaptation to the action of azole drugs in some *Aspergillus non-fumigatus*.

**Key words:** *Aspergillus* fungi, antimycotic drug resistance, triazole, amino acid polymorphism, sterol 14 α-demethylase, Cyp51A

## ВВЕДЕНИЕ

Грибы рода *Aspergillus* широко распространены в природе. В настоящее время род организован в несколько подродов и секций, включая в себя более 300 различных видов. *Aspergillus* spp. имеют важное значение в процессах жизнедеятельности человека: как положительное (задействованы в биотехнологических процессах производства ферментативных препаратов, медикаментов, лимонной кислоты и др.), так и негативное (могут приносить экономический урон как сельскохозяйственные вредители и создавать опасность для здоровья как оппортунистические патогены). Наибольшей клинической актуальностью обладают представители секций *Fumigati*, *Flavi*, *Terrei* и *Nigri*, способные вызывать различные инфекционные заболевания [1]. Грибы данного рода при снижении толерантности к антигенам могут усугублять аллергическое воспаление у больных бронхиальной астмой и тем самым инициировать развитие аллергического бронхолегочного аспергиллеза (АБЛА), тогда как у иммунокомпрометированных пациентов с гипоиммунным ответом способны вызывать угрожающее жизни заболевание – инвазивный аспергиллез легких (ИАЛ) [2-5]. Ежегодно во всем мире регистрируют около 200000 случаев ИАЛ, что составляет, по оценкам исследователей, приблизительно только половину фактических случаев инвазивного микоза, вызванного плесневыми грибами. Показатели летальности ИА в некоторых регионах варьируют от 50 до 100% из-за ошибок в диагностике и

\* Контактное лицо: Тараскина Анастасия Евгеньевна, e-mail: anastasiya.taraskina@szgmu.ru

назначении неправильных стратегий лечения [6].

Триазолы занимают ключевую позицию среди антимикотиков: препаратом выбора для терапии ИАЛ является вориконазол, а лекарственным средством профилактики микозов у онкогематологических пациентов и при трансплантации стволовых клеток, наряду с вориконазолом, – позаконазол.

Действие азолов заключается в подавлении синтеза эргостерола – ключевого компонента клеточной мембраны гриба (аналога холестерина клеток животных) за счет связывания с ферментом семейства цитохром P450 ланостерол 14 альфа-деметилазой (Cyp51). Cyp51 находится во внешней мембране эндоплазматического ретикулума и катализирует биосинтез эргостерола. Рассматривают два механизма взаимодействия азолов с Cyp51: либо путем неконкурентного связывания, которое приводит к деметилированию предшественника эргостерола и дальнейшему блокированию его синтеза, либо путем конкурентного связывания с железом гем-группы фермента. Так или иначе, происходит накопление метилированных в 14 позиции стеролов, которые, вызывая изменения в текучести мембраны, а затем ее разрушение, ингибируют рост и пролиферацию клеток гриба [7-9].

Для аспергиллов описаны две причины возникновения резистентности к азоловым препаратам: первая – мутагенез, индуцированный длительной терапией азолами пациентов с хроническим аспергиллезом легких; вторая – селекция азол-устойчивых изолятов и повсеместное их распространение в результате применения азольных фунгицидов в сельском хозяйстве в Европе (преимущественно в Нидерландах) и США,

включая цветоводство. Кроме того, с внедрением современных молекулярно-генетических подходов диагностики стали чаще идентифицировать новые криптические виды *Aspergillus* spp., которые обладают природной (первичной) резистентностью к азолам [10, 11].

Ключевые механизмы резистентности микроорганизмов к препаратам, ингибирующим рост клеток, представлены на рисунке 1 на примере *Aspergillus fumigatus*. Исторически изучали два фундаментальных аспекта, имеющих решающее значение для адаптации микромицета к азольному стрессу: снижение сродства к азолам фермента Cyp51 за счет полиморфных вариантов кодирующей области гена и изменение транскрипционной активности гена (его экспрессии) из-за генетических перестроек промотера.

В настоящее время молекулярные механизмы, влияющие на возникновение фенотипически устойчивых штаммов *Aspergillus* spp., подразделяют на следующие категории: (1) структурные изменения белка Cyp51, которые приводят к снижению его сродства с азолами; (2) повышенная экспрессия белка-мишени в клетке, требующая увеличения терапевтического уровня азолов; (3) увеличение функциональной активности систем клеточного эффлюкса, приводящее к снижению внутриклеточной концентрации препарата; (4) ферментативная деградация лекарственного препарата и (5) активация альтернативных путей действия препарата [1, 12].

С 1994 г. (с момента использования азолов в медицине) стали появляться данные об устойчивых к азолам изолятах *A. fumigatus* в клинической практике. В Нидерландах в период с 1994 по 2007 гг. отмечали рост

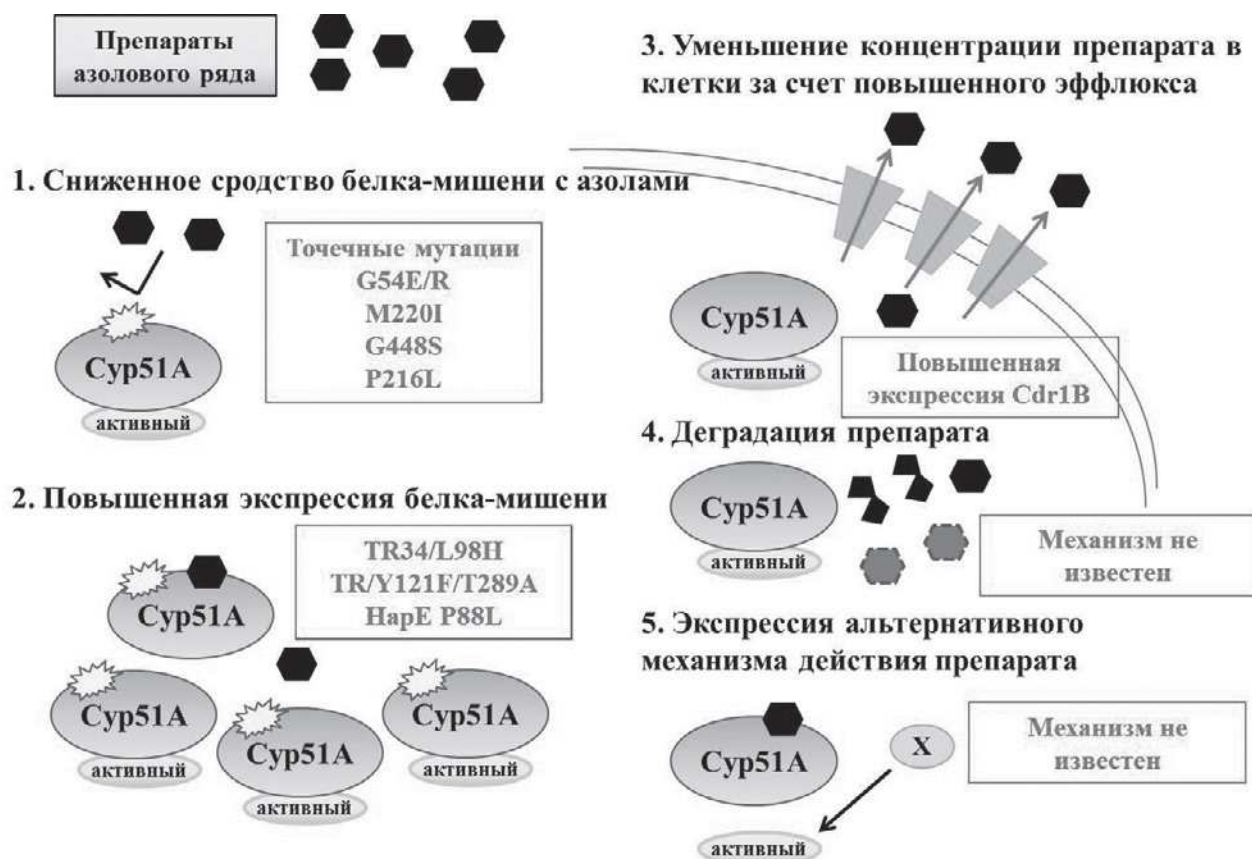


Рис. 1. Основные типы ключевых механизмов резистентности микромицетов к препаратам азолового ряда (модифицировано с Nagiwa et al., 2016). Примеры молекулярных механизмов, определенные у *Aspergillus fumigatus*, приведены на рисунке в рамочке.

плесневых грибов *A. fumigatus*, резистентных к итраконазолу, от 1,7% до 6%. Немного позже волна роста азол-резистентных клинических изолятов *A. fumigatus* захватила Великобританию: в 2004 г. их количество составило 5%, в 2008 – 14%, в 2009 – 20%. Затем резистентность *A. fumigatus* к азолам приобрела глобальное распространение, охватив подавляющее большинство развитых стран Европы (Австрию, Бельгию, Данию, Францию, Германию, Ирландию, Италию, Польшу, Португалию, Испанию, Швецию и Турцию) [13, 14], а также Канаду, Соединенные штаты Америки, Индию, Китай, Корею [15, 16], причем большая часть азол-резистентных изолятов обладала перекрестной устойчивостью к вориконазолу и позаконазолу.

Спектр модификаций *CYP51A*, ассоциированных с формированием пан-резистентного фенотипа изолятов *A. fumigatus*, включает тандемные повторы промоторной области гена в сочетании с точечными мутациями кодирующей области. Наиболее распространенная комбинация модификаций, приводящая к повышенной экспрессии гена, которая ассоциирована с пан-резистентностью к азолам, представляет тандемный повтор 34 пары оснований (п.о.) (TR34) промотора *CYP51A*, сцепленный с заменой в 98 позиции лейцина на гистидин (TR34 / L98H). Следующие по частоте встречаемости генетические перестройки, ассоциированные с формированием резистентности к вориконазолу, составляют комбинацию тандемного повтора в 46 п.о. промоторной области *CYP51A* и две однонуклеотидные замены: в позиции 121 тирозина на фенилаланина и в позиции 289 треонин на аланин (TR46 / Y121F / T289A) [12, 14].

Подобные механизмы формирования резистентности к азолам (TR34 / L98H или TR46 / Y121F / T289A) были описаны как для природных, так и для клинических изолятов *A. fumigatus*. Генетическое сходство азол-резистентных изолятов *A. fumigatus*, выделенных из разных источников, предполагает или общее экологическое происхождение, или общий механизм образования, так как азольные фунгициды (пенконазол, дифеноконазол, тетраконазол и тебуконазол) имеют химическое сходство с лекарственными препаратами азольного ряда [8]. Отметим, что уровень летальности (88%) значительно выше у пациентов с ИАЛ, вызванным устойчивыми к противогрибковой терапии изолятами, несущими комбинацию генетических вариантов TR34 / L98H или TR46 / Y121F / T289A, по сравнению с показателями летальности (30-50%) больных с аспергиллезной инфекцией, этиологическими агентами которой являлись изоляты дикого типа [14].

Независимым механизмом формирования устойчивости к азолам у *A. fumigatus* является приобретение несинонимичных мутаций в кодирующей области *CYP51A*, влияющих на аффинитет препарата к ферменту-мишени. Замена глицина в 54 и 138 позициях (G54, G138) ассоциировалась с формированием резистентности к итраконазолу и позаконазолу, в то время как резистентность к вориконазолу коррелировала с наличием мутации G448S. Аминокислотная замена 220 метионина (M220) в белковой последовательности также приводила к проявлению пониженной чувствительности к триазолам. Причем точечные мутации G54E/R/V и M220I/V/T/K *CYP51A* преимущественно были зарегистрированы у пациентов, получающих длительную

терапию азолами (в течение примерно 4 месяцев) в случаях хронического аспергиллеза. Отметим, что изоляты *A. fumigatus* с мутацией G54, кроме клинического происхождения, были выделены из окружающей среды в Индии, Танзании, Румынии и Германии. В научной литературе встречаются и другие точечные генетические варианты P216L, F219C, F219I, A284T, Y431C, G432S и G434C, ассоциированные с формированием устойчивости, при этом такие полиморфные варианты, как F46Y, M172V, N248T, D255E и E427K были идентифицированы и в устойчивых, и в чувствительных к азолам штаммах [12, 14].

Использование противогрибковой профилактики онкогематологических пациентов и при трансплантации стволовых клеток снизило частоту возникновения ИАЛ, но изменило баланс заболеваемости ИМ, вызванных нитчатými патогенами, в сторону *Aspergillus non-fumigatus* [11], вследствие чего в клинической практике стали приобретать все большую актуальность представители секций *Flavi*, *Terrei* и *Nigri*, являющиеся вторыми по распространенности этиологическими агентами ИАЛ.

В России резистентность к препаратам азольного ряда среди грибов *Aspergillus* spp. встречается пока достаточно редко (3-6%) и затрагивает исключительно клинические изоляты *Aspergillus non-fumigatus*. В настоящее время в РФ не зарегистрировано ни одного случая выделения клинического изолята *A. fumigatus* с мутациями TR34 / L98H или TR46 / Y121F / T289A, которые преобладают среди азол-резистентных представителей рода по всему миру [13]. Аминокислотный полиморфизм *Cyp51A*, ассоциированный с формированием резистентности к азолам, у видов *Aspergillus non-fumigatus*, изучен значительно хуже. Таким образом, понимание молекулярных механизмов формирования резистентности к триазолам данных этиологических агентов поможет как своевременно достоверно определять чувствительность микромицета к предполагаемой антимикотической терапии, так и способствовать разработке альтернативных противогрибковых препаратов.

Цель данной работы заключалась в изучении генетического полиморфизма *CYP51A*, влияющего на аминокислотную структуру белка, ассоциированного с формированием резистентности видов *Aspergillus non-fumigatus* (*A. flavus*, *A. niger*, *A. terreus*), у клинических изолятов, выделенных на территории РФ, и метаданных базы данных Национального центра биотехнологической информации США (NCBI).

## МАТЕРИАЛЫ И МЕТОДЫ

### Характеристика клинических изолятов *Aspergillus* spp., включенных в анализ.

Для молекулярно-генетического анализа нуклеотидной последовательности гена *CYP51A* были взяты 5 резистентных к азолам клинических изолятов грибов рода *Aspergillus* spp.: *A. terreus* и *A. flavus* были резистентны к вориконазолу, *A. niger* и *A. flavus* – к кетоконазолу, *A. flavus* обладали мультирезистентностью (вориконазол, итраконазол), а также 6 штаммов *Aspergillus* spp. соответствующих видов из Российской коллекции патогенных грибов (РКПГ), чувствительных к азолам (табл. 1). Видовая принадлежность подтверждена методом секвенирования региона ITS (протокол CLSI



M18). Чувствительность к противогрибковым препаратам определена методом серийных разведений (EUCAST – The European Committee on Antimicrobial Susceptibility Testing).

Таблица 1

Клинические изоляты *Aspergillus* spp., включенные в исследование

Клинический изолят	Видовая идентификация	Устойчивость к
Ch №1	<i>A.terreus</i>	VRC
RCPF-111/67	<i>A.terreus</i>	S
Kr №2	<i>A.flavus</i>	VRC, ITR
Pav №3	<i>A.flavus</i>	KTZ
RCPF-1382/800	<i>A.flavus</i>	VRC
RCPF-1247/1094	<i>A.flavus</i>	S
Bar №4	<i>A.niger</i>	KTZ
RCPF-1249/800-2	<i>A.niger</i>	S
RCPF-1345	<i>A.niger</i>	nd
Kor №5	<i>A.calidouustus</i>	VRC, ITR
RCPF-11/266	<i>A.calidouustus</i>	nd

ITC – итраконазол; VRC – вориконазол; KTZ – кетоконазол; S – чувствительный штамм; ND – не определена.

**Определение нуклеотидной последовательности гена CYP51A, кодирующего 14-альфа ланостерол деметилазу.**

Была проанализирована полная последовательность гена *cyp51A*, включая промотерную область, амплифицированная с помощью праймеров, подобранных к последовательностям референтных штаммов. Дизайн посадки праймеров представлен на рисунке 2, структура – в таблице 2.

Для проведения ПЦР использовали стандартные реагенты фирмы Синтол (Россия). Амплификацию гена *CYP51A Aspergillus* spp. проводили по следующей программе: предварительный нагрев – 95 °C 5 мин; 35 цикла: 95 °C 30 сек, 57 °C 45 сек, 72 °C 1 мин; и конечный этап элонгации – 72 °C 10 мин. Продукты ПЦР очищали на колонках Centri-Sep columns (Princeton Separations, США). Секвенирование осуществляли с применением набора реагентов BigDye Terminator v3.1 Cycle Sequencing Kit (Applied Biosystems, США) на приборе ABI PRISM 3500 Genetic Analyzer (Applied Biosystems, Hitachi, Япония). Нуклеотидные последовательности *CYP51A* клинических изолятов *Aspergillus* spp. были выровнены с референсной последовательностью из базы данных GenBank (<http://www.ncbi.nlm.nih.gov/genbank/>). Затем нуклеотидные последовательности были транслированы и выровнены для анализа аминокислотной последовательности с использованием программы Variant Reporter ver. 1.1.

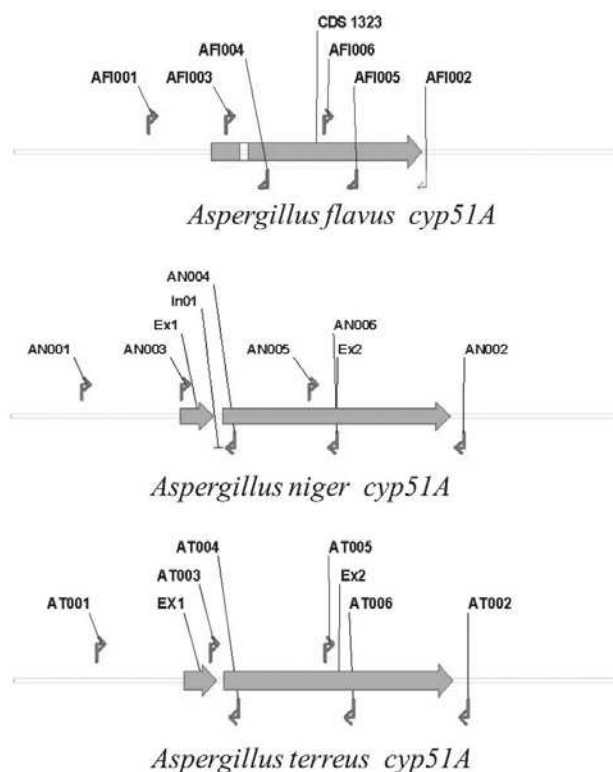


Рис. 2. Дизайн проведения анализа нуклеотидного полиморфизма гена *CYP51A* грибов рода *Aspergillus*.

Таблица 2.

Структура праймеров, используемых в работе

Название	Последовательность (5'-3')	направление		Размер фрагмента
<i>Aspergillus flavus</i>				
AFI001	GACTAGGACAAGAACAACCTAG	F	амплификация/секвенирование <i>cyp51A</i>	2140п.о./001-004 930 п.о.
AFI002	GACTGCTTTCATGGAACAGATC	R		
AFI003	TAAGACTGATCCACCCCTTG	F	секвенирование <i>cyp51A</i>	003-005 1023п.о. 005-002 802 п.о.
AFI004	GGACAATCATAACAATGTCGG	R		
AFI005	CCTTGATGAGATTTTGATGAAGGG	F		
AFI006	CATGATCTGGAACCTCATGC	R		
<i>Aspergillus niger</i>				
AN001	TGTCTAGAGTCCAGTTGACTG	F	амплификация/секвенирование <i>cyp51A</i>	2279п.о./001-004 926 п.о.
AN002	CTTTGGCTATGGACTGAATGC	R		
AN003	CATTACTTGCTGTCGCAGGC	F	секвенирование <i>cyp51A</i>	003-005 942 п.о. 005-002 937 п.о.
AN004	GTTTGCCATTGAGGATGAAATCG	R		
AN005	GCTCGGATGAGAGAAATCTAC	F		
AN006	TCGAAGAAGACGAGTGTTGC	R		
<i>Aspergillus terreus</i>				
AT001	GGTTTACTGGATTGCGAAAGG	F	амплификация/секвенирование <i>cyp51A</i>	2211п.о./001-004 856 п.о.
AT002	GACTGAGTCTACCTATCATGC	R		
AT003	CGATCCGATGCTTTCTTTG	F	секвенирование <i>cyp51A</i>	003-005 863 п.о. 005-002 864 п.о.
AT004	GTTGACGCTTTGAGTTTGCC	R		
AT005	CATGATCTGGAACCTCATGC	F		
AT006	ACCTGTTCTGGTAGAGCTC	R		

**Анализ аминокислотного полиморфизма *Cyp51A* (по метадамным базы Национального центра биотехнологической информации США, NCBI)**

Анализ аминокислотных замен *Cyp51A* был параллельно проведен на депонированных последовательностях базы данных Национального центра биотехнологической информации США (NCBI) NCBI Protein

(<https://www.ncbi.nlm.nih.gov/protein/>). Для извлечения информации из базы данных было произведено три текстовых поиска по ключевым словам «*Aspergillus flavus* Cyp51A», «*Aspergillus niger* Cyp51A», «*Aspergillus terreus* Cyp51A», в результате которых было получено 5, 38 и 2 последовательности соответственно. Выборки были дополнены оригинальными аминокислотными последовательностями и проанализированы в Mega 5.2 [17].

## РЕЗУЛЬТАТЫ И ОБСУЖДЕНИЕ

Изменение аминокислотной структуры Cyp51, зашифрованное в первичной структуре гена, – ключевой механизм формирования резистентности к препаратам азолового ряда у подавляющего большинства медицински значимых микромицетов. При приобретении микромицетом резистентности к азолам генетические модификации происходят в триплетях нуклеотидов, кодирующих аминокислоты, потенциально участвующие в связывании с лекарственным препаратом, уменьшая сродство фермента к антиминокотику, но не затрагивают область генов, влияющих на функциональную активность Cyp51. Однонуклеотидные генетические вариации CYP51A, приводящие к аминокислотным заменам, рассматривают в настоящее время как основной механизм формирования резистентности к препаратам азолового ряда у грибов рода *Aspergillus*. Присутствие в геноме гриба таких мутаций может влиять на структуру, стабильность и функциональность Cyp51A, препятствуя тем самым связыванию с субстратом и формируя различные модели устойчивости к азолам.

В то время как определенно доказано, что однонуклеотидные генетические вариации CYP51A у *A. fumigatus* являются ключевым механизмом формирования резистентности, их роль у видов *Aspergillus non-fumigatus* в адаптации к действию азолов плохо исследована. В ходе нашей работы мы изучили аминокислотный полиморфизм белка Cyp51A, ассоциированный с нуклеотидными вариациями гена, в резистентных к азолам штаммах *A. flavus*, *A. niger*, *A. terreus*, представленных в РКПГ, и белковых последовательностей, депонированных в базу данных NCBI Protein (Рис. 3).

*Aspergillus flavus*

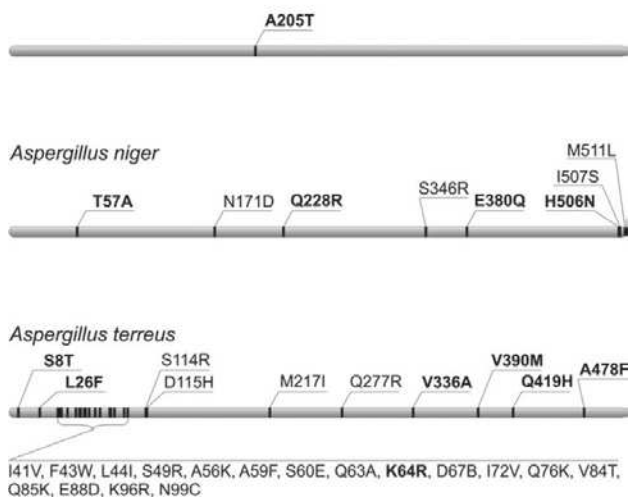


Рис. 3. Аминокислотный полиморфизм белка CYP51A, ассоциированный с формированием резистентности

к препаратам азольного ряда, грибов видов *Aspergillus non-fumigatus*. Темным цветом выделены аминокислотные замены, идентифицированные в ходе данного исследования таргетным секвенированием гена cyp51A клинических изолятов *Aspergillus non-fumigatus*, выделенных на территории РФ (некоторые полиморфные варианты определены впервые, некоторые совпадают с полученными ранее мировыми данными (объяснение в тексте)).

Наиболее изученным в аспекте азол-резистентности после *A. fumigatus*, по литературным сведениям и данным базы NCBI Protein, является *A. flavus*, обладающий единственной доказанной аминокислотной заменой A205T гена CYP51A, влияющей на адаптацию гриба к действию азолов. Данный аминокислотный полиморфизм присутствовал в двух изученных нами изолятах *A. flavus*, выделенных на территории РФ, и был неоднократно описан в научной литературе [18, 19]. Но отметим, что замена в позиции 205 аланина на треонин является не единственным механизмом приобретения толерантности к азолам у данного вида *Aspergillus*, существует большое количество литературных данных, подтверждающих отсутствие мутаций в CYP51A у клинических штаммов, устойчивых к действию триазолов [20, 21].

По результатам нашего исследования и мировым данным, при изучении роли аминокислотного полиморфизма Cyp51A в формировании резистентности к азолам у грибов секции *Nigri* (в том числе *A. niger*) не получено однозначных показателей: полиморфные генетические варианты CYP51A зачастую не ассоциировались с повышенными значениями MIC для азолов. Сообщалось, что мутации CYP51A у *A. niger* и *A. tubingensis* в основном указывают на сниженную восприимчивость к итраконазолу и/или вориконазолу. В ходе нашего исследования было просеквенировано три последовательности CYP51A клинических изолятов *A. niger* с различной чувствительностью к препаратам азольной группы (табл. 1). Аминокислотные замены Q228R и H506N присутствовали в геноме всех клинических изолятов, изученных в ходе данной работы, не зависимо от чувствительности микромицета к антиминокотикам, тогда как аминокислотный полиморфизм T57A был идентифицирован только у резистентных к азолам штаммов. Отметим, что аминокислотная замена Q228R ранее была ассоциирована с формированием резистентности [22], но полученные нами показатели ставят этот факт под сомнение. T57A описан нами впервые, и доказательство его вовлечения в механизм резистентности у грибов *A. niger* требует дополнительных исследований.

При анализе нуклеотидных последовательностей гена CYP51A грибов видов *Aspergillus non-fumigatus* наибольшим нуклеотидным полиморфизмом обладал клинический изолят *A. terreus*, устойчивый к азолам: в ходе изучения были выявлены следующие аминокислотные замены – S8T, L26F, K64R, Q270R, V336A, Q419H, A478F, по сравнению с чувствительными штаммами и типовой последовательностью гена базы NCBI. Исследования механизмов резистентности к азолам грибов *A. terreus* скудны, и на сегодняшний день описана только одна аминокислотная замена CYP51A – M217, которая оказывает потенциальное влияние на чувствительность микромицета к итраконазолу и позаконазолу. В отношении *A. terreus* больше изучены механизмы формирования резистентности к

амфотерицину В [10].

Недавно (в 2010 г.) было показано, что у многих нитчатых аскомицетов происходит дупликация гена *CYP51*, в том числе и у *Aspergillus* spp., которые имеют межвидовое различие в количестве паралогов *CYP51*, расположенных на разных хромосомах. В состав генома некоторых видов, таких как *A. fumigatus*, *A. nidulans* и *A. niger*, входит два паралога (*CYP51A* и *CYP51B*), других – *A. flavus* и *A. oryzae* – три паралога (*CYP51A*, *CYP51B* и *CYP51C*). Кроме того, *A. terreus* и криптические виды (*A. carbonarius*) секции *Nigri*, по-видимому, также содержат три паралога *Cyp51*, о которых в настоящее время нет достоверных сведений (номера доступа этих белков – XP\_001218650 и OOF93749 соответственно) [1].

Паралоги *Cyp51* имеют общее происхождение, а потом эволюционную дифференциацию в две линии паралогичных белков (*Cyp51A* и *Cyp51B*). Третья линия (*Cyp51C*), по-видимому, может происходить от дублирования как гена *CYP51A*, так и *CYP51B* в зависимости от вида. Некоторые исследователи предполагают, что эволюционные механизмы адаптации гриба к воздействию азолов и дубликации *CYP51* – единые, поскольку дупликация генов обладает большим адаптивным потенциалом. Предполагают, что штаммы с двумя или более копиями гена будут иметь большую толерантность к воздействию азолов по сравнению со штаммами с одной копией гена. Однако эта гипотеза пока не имеет экспериментального подтверждения.

Функциональный анализ показал, что все паралоги фермента имеют один и тот же субстрат и сопоставимые функции. Полагают, что *Cyp51A* и *Cyp51B* работают в компенсаторной манере при синтезе эргостерола, и только одновременный нокаут *CYP51A* и *CYP51B* приводит к гибели гриба. Интересно, что нокаут *CYP51A* приводит к повышению чувствительности к азолам, не влияя на уровень экспрессии *CYP51B*.

На основании анализа всех данных о функциональной роли генов паралогов *Cyp51* предполагают, что *CYP51A* (или *CYP51C* – у некоторых видов) кодирует основную ферментативную активность и играет роль в адаптации к действию азольных препаратов, тогда

как *CYP51B* представляет собой функционально избыточный фермент, который может иметь потенциально альтернативные функции, которые еще предстоит определить.

По всей видимости, у большинства видов *Aspergillus non-fumigatus* паралоги *Cyp51* могут играть ключевую роль в формировании резистентности. У *A. flavus* паралог *Cyp51C*, ответственный у данного вида за основную ферментативную активность, наиболее полиморфен по сравнению с *Cyp51A* и *Cyp51B*. Определенно доказано влияние аминокислотных замен S240A, Y319H и комбинации S196F/A324P/N423D/V465M в белке *Cyp51C* *A. flavus* на чувствительность микромицета к вориконазолу [18, 20, 21]. Также для *A. flavus* показан новый механизм резистентности к азолам, не зависящий от полиморфных генетических вариантов *CYP51*: мутация гена *yap1* транскрипционного фактора bZIP – регулятора ответа на оксидативный стресс [23].

## ЗАКЛЮЧЕНИЕ

Таким образом, аминокислотная замена A205T гена *CYP51A* ассоциируется с формированием резистентности к азолам у клинических изолятов *A. flavus*, но не является доминирующим механизмом. По всей видимости, аминокислотный полиморфизм паралога *Cyp51C* играет ключевую роль в адаптации к действию азольных препаратов у данного вида.

На основании полученных данных можно предположить, что аминокислотные замены *Cyp51A* не ассоциируются с формированием резистентности к азолам грибов секции *Nigri* (в том числе *A. niger*). Нами впервые идентифицирован аминокислотный полиморфизм T57A у резистентных к азолам штаммов *A. niger*.

Отметим, что данные о механизмах резистентности к азолам у *A. terreus* практически отсутствуют. Результаты секвенирования показали, что *CYP51A* *A. terreus* обладает большим полиморфизмом, что требует дальнейшего изучения.

Данные, полученные в ходе исследования молекулярно-генетических механизмов резистентности *Aspergillus* spp., могут быть использованы для разработки тест-системы для быстрого и точного определения чувствительности грибов к антимикотикам.

## ЛИТЕРАТУРА

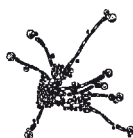1. Perez-Cantero A., Lopez-Fernandez L., Guarro-Artigas J., Capilla J. Update and recent advances on azole resistance mechanisms in *Aspergillus*. International Journal of Antimicrobial Agents. 2019. pii: S0924-8579(19)30254-7. [Epub ahead of print]
2. Zelante T., Pieraccini G., Scaringi L., et al. Learning from other diseases: protection and pathology in chronic fungal infections. Semin Immunopathol. 2016; 38: 239-248.
3. Dewi I.M., van de Veerdonk F.L., Gresnigt M.S. The multifaceted role of T-helper responses in host defense against *Aspergillus fumigatus*. J. Fungi (Basel). 2017; 3 (4): E55.
4. de Araujo E.F., Feriotti C., de Lima Galdino N.A., et al. The IDO-AhR axis controls Th17/Treg immunity in a pulmonary model of fungal infection. Front. Immunol. 2017; 8: 1-15.
5. Choera T., Zelante T., Romani L., Keller N.P. A multifaceted role of tryptophan metabolism and indoleamine 2,3-dioxygenase activity in *Aspergillus fumigatus* – host interactions. Front. Immunol. 2018; 8: 1-11.
6. Brown G.D., Denning D.W., Gow N.A., et al. Hidden killers: human fungal infections. Sci. Transl. Med. 2012; 4 (165): 1-9.
7. Parker J.E., Warrilow A.G.S., Price C.L., et al. Resistance to antifungals that target CYP51. J. Chem. Biol. 2014; 7: 143-161.
8. Dudakova A., Spiess B., Tangwattanaachuleeporn M., et al. Molecular tools for the detection and deduction of azole antifungal drug resistance phenotypes in *Aspergillus* species. Clinical Microbiology Reviews. 2017; 30: 1065-1091.
9. Zhang J., Li L., Lv Q., et al. The fungal CYP51s: their functions, structures, related drug resistance, and inhibitors. Frontiers in Microbiology. 2019; 10: 691.
10. Shahandashti R.V., Lass-Flörl C. Antifungal resistance in *Aspergillus terreus*: A current scenario. Fungal Genetics and Biology. 2019; 131: 103247.
11. Friedman D.Z.P., Schwartz I.S. Emerging fungal infections: new patients, new patterns, and new pathogens. Journal of Fungi. 2019; 5: 67.



12. Hagiwara D, Watanabe A., Kamei K., Goldman G.H. Epidemiological and genomic landscape of azole resistance mechanisms in *Aspergillus* fungi. *Frontiers in Microbiology*. 2016; 17: 1362.
13. Van der Linden J.W.M., Arendrup M.C., Warris A., et.al. Prospective multicenter international surveillance of azole resistance in *Aspergillus fumigatus*. *Emerging Infectious Diseases*. 2015; 21(6): 1041-1044.
14. Chowdhary A., Sharma C., Meis J.F. Azole-resistant aspergillosis: epidemiology, molecular mechanisms, and treatment. *The Journal of Infectious Diseases*. 2017; 216 (Suppl.3): S436-S444.
15. Denning DW, Bowyer P. Voriconazole resistance in *Aspergillus fumigatus*: should we be concerned? *Clin. Infect. Dis*. 2013; 57(4): 521-3.
16. Cho S-Y, Lee D.-G., Kim W.-B., et.al. Epidemiology and antifungal susceptibility profile of *Aspergillus* species: comparison between environmental and clinical isolates from patients with hematologic malignancies. *Journal of Clinical Microbiology*. 2019; 57 (Is.7): e02023-18
17. Tamura K, Stecher G, Peterson D, et.al. MEGA6: molecular evolutionary genetics analysis version 6.0. *Mol. Biol. Evol*. 2013; 30(12): 2725-2729.
18. Paul R.A., Rudramurthy S.M., Meis J.F., et.al. A novel Y315H substitution in CYP51C associated with azole resistance in *Aspergillus flavus*. *Antimicrobial Agents and Chemotherapy*. 2015; 59 (10): 6615-6619.
19. Sharma C., Kumar R., Kumar N., et.al. Investigation of multiple resistance mechanisms in voriconazole-resistant *Aspergillus flavus* clinical isolates from a chest hospital surveillance in Delhi, India. *Antimicrobial Agents and Chemotherapy*. 2018; 62 (Is.3): e01928-17.
20. Choi M.J., Won E.J., Joo M.Y., et.al. Microsatellite typing and resistance mechanism analysis of voriconazole-resistant *Aspergillus flavus* isolates in South Korean Hospitals. *Agents and Chemotherapy*. 2019; 63 (Is.2): e01610-18.
21. Rudramurthy S.M., Paul R.A., Chakrabarti A., et.al. Invasive aspergillosis by *Aspergillus flavus*: epidemiology, diagnosis, antifungal resistance, and management. *Journal of Fungi*. 2019; 5: 55.
22. Iatta R., Nuccio F., Immediato D., et.al. Species distribution and in vitro azole susceptibility of *Aspergillus* section *Nigri* isolates from clinical and environmental settings. *Journal of Clinical Microbiology*. 2016; 54 (9): 2365-2372.
23. Ukai Y, Kuroiwa M., Kurihara N., et.al. Contributions of *yap1* mutation and subsequent *atrF* upregulation to voriconazole resistance in *Aspergillus flavus*. *Antimicrobial Agents and Chemotherapy*. 2018; 62 (Is.11): e01216-18.

Поступила в редакцию журнала 03.10.19

Рецензент: А.Е. Гончаров



## ПЕРСИСТЕНТНЫЙ ПОТЕНЦИАЛ ЗНАЧИМЫХ ВОЗБУДИТЕЛЕЙ НОЗОКОМИАЛЬНЫХ ИНФЕКЦИЙ В УСЛОВИЯХ АССОЦИИ С ГРИБАМИ РОДА *CANDIDA*

Шаталова Е.В. (профессор кафедры), Парахина О.В. (ассистент кафедры)\*, Летова Ю.С. (студент)

Курский государственный медицинский университет (кафедра микробиологии, вирусологии, иммунологии), Курск, Россия

На популяционном уровне изучена выраженность персистентного потенциала (антилактоферриновая активность и адгезивные свойства) этиологически значимых возбудителей нозокомиальных инфекций в стационарах города Курска в условиях ассоциации с грибами рода *Candida*. Установлено, что степень проявления антилактоферриновой активности и адгезивных свойств основных возбудителей нозокомиальных инфекций в условиях ассоциации с грибами *C. albicans* неодинакова у микроорганизмов различного таксономического положения.

**Ключевые слова:** смешанные инфекции, госпитальные штаммы, факторы персистенции, структура популяции

## PERSISTENT POTENTIAL OF SIGNIFICANT CAUSATIVE AGENTS OF NOSOCOMIAL INFECTIONS IN ASSOCIATION WITH *CANDIDA* FUNGI

Shatalova E.V. (professor of the department), Parakhina O.V. (assistant of the department), Letova U.S. (student)

Kursk State Medical University (Department of Microbiology, Virology, immunology), Kursk, Russia

At the population level, the expression of the persistent potential (anti-lacto-ferrin activity and adhesive properties) of etiologically significant pathogens of nosocomial infections in hospitals of the city of Kursk in association with *Candida* fungi was studied. It was found that the degree of manifestation of anti-lactoferrin activity and adhesive properties of the main causative agents of nosocomial infections in association with fungi *C. albicans* varies in microorganisms of different taxonomic position.

**Key words:** mixed infections, hospital strains, persistence factors, population structure

## ВВЕДЕНИЕ

Несмотря на обилие новых препаратов с антимикробным действием, нозокомиальные инфекции (НИ) продолжают сохранять актуальность для здравоохранения всего мира [1, 2].

Актуальность НИ, во-первых, обусловлена широким спектром условно-патогенных возбудителей, циркулирующих в условиях стационаров, а, во-вторых, такие инфекции, как известно, характерны для определенного контингента – иммунокомпрометированных больных, находящихся в тех же лечебных заведениях.

Кроме того, современные этиологические аспекты НИ характеризуются наличием широкого спектра возбудителей, многообразием и отличаются своей разновидностью не только между географическими регионами, но и между отдельными ЛПУ, с тенденцией повышения удельного веса микробных ассоциаций, в которых преобладают грибы рода *Candida* [3, 4]. Это является крайне тревожным фактом в плане существенного влияния на повышение патогенного и персистентного потенциала ассоциантов, изменению клинической картины заболевания, диагностике, течение и исход гнойно-воспалительного процесса.

Цель исследования – изучение влияния *Candida albicans* на выраженность факторов (антилактоферриновая активность и адгезивные свойства), способствующих персистенции наиболее значимых возбудителей нозокомиальных инфекций в стационарах города Курска.

## МАТЕРИАЛЫ И МЕТОДЫ

В качестве материала для исследования были отобраны изолированные от больных с гнойно-воспалительными процессами *Escherichia coli*, *Staphylococcus aureus* и *Pseudomonas aeruginosa* как в монокультуре, так и из различных ассоциаций с *Candida* spp. Выделение и идентификацию микроорганизмов проводили по общепринятым схемам с помощью тест-системы фирмы Lachema (Чехия). Структуру популяций микроорганизмов изучали путем посева 0,1 мл суточной бульонной культуры исследуемых штаммов (как моно-, так и из ассоциации) на поверхность агаризованных элективных питательных сред: N-цетилпиридинийхлорид (ЦПХ), молочно-солевой и Эндо (для псевдомонад, стафилококков и эшерихий соответственно), после чего петлей пересевали по 100 изолированных колоний каждого штамма на те же элективные среды. Полученные культуры из изолированных колоний условно считали клонами. Антилактоферриновую активность (АЛФА) микроорганизмов исследовали по методике И.В. Вальшевой и соавт. [5] с использованием лактоферрина из коровьего молока фирмы «Fluca» (Швейцария) твердофазным иммуноферментным методом с применением реагентов ЗАО «Вектор-БЕСТ» (г. Новосибирск). Способность микроорганизмов к адгезии определяли экспресс-методом по В.И. Брилис и соавт. [6]. Все полученные данные подвергали статистической обработке с определением критерия Стьюдента с помощью пакета прикладных программ «Microsoft Office XP».

\* Контактное лицо: Парахина Ольга Владимировна, e-mail: parahina-1970@mail.ru

## РЕЗУЛЬТАТЫ

При изучении частоты выделения различных возбудителей из патологического материала от больных отделений многопрофильных стационаров г. Курска за период 2017-2019 гг. выявили преобладание стафилококков, неферментирующих грамотрицательных бактерий рода *Pseudomonas*, представителей семейства *Enterobacteriaceae* (*E. coli* и др.) и грибов рода *Candida*. Причем в последнее время отмечен рост удельного веса бактериальных ассоциаций, в которых прослеживается тенденция в смене возбудителей на грибово-бактериальные микобиоценозы (с преобладанием *Candida* spp.), формирующие наиболее устойчивые сообщества. В течение всего периода наблюдения доминирующим видом в ассоциациях среди грибов была *Candida albicans* – 32,9%.

Нами изучены 40 штаммов *E. coli* (17,5%), из них 6,6% были выделены в монокультуре, 10,9% – из ассоциации; 46 штаммов *Staphylococcus aureus* (20,2%): 7,9% и 12,3% соответственно; 52 штамма *Pseudomonas aeruginosa* (22,8%): 8,7% и 14,1% соответственно; 90 штаммов *Candida albicans* (39,5%); 6,6% и 32,9% соответственно. Всего нами было изучено 228 штаммов (табл. 1).

Таблица 1

Структура этиологически значимых возбудителей нозокомиальных инфекций

Возбудители	Выделенные		Итого
	в монокультуре	из ассоциации	
<i>E. coli</i>	15/6,6	25/10,9	40/17,5
<i>S. aureus</i>	18/7,9	28/12,3	46/20,2
<i>P. aeruginosa</i>	20/8,7	32/14,1	52/22,8
<i>C. albicans</i>	15/6,6	75/32,9	90/39,5
Итого	68/29,8	160/70,2	228/100,0

Примечание: числитель – абсолютное число; знаменатель – %

Известно, что длительное выживание возбудителя в организме хозяина обеспечивают различные механизмы персистенции, которые также участвуют в формировании высоковирулентных штаммов. Логично было предположить, что выраженность факторов персистенции у возбудителей НИ, выделяющихся в последнее время от больных в различных ассоциациях с *Candida* spp., между которыми устанавливаются особые варианты взаимоотношений, может проявляться в неодинаковой степени.

При исследовании установлено, что по возрастанию степени выраженности АЛФА и проявлению адгезивной активности в условиях ассоциации с *Candida* spp., изученные ассоциации располагались в следующей последовательности: *C. albicans* + *E. coli* → *C. albicans* + *S. aureus* → *C. albicans* + *P. aeruginosa*. Учитывая эти обстоятельства, можно полагать, что такой последовательности расположения по проявлению АЛФА и адгезивной активности микроорганизмов, очевидно, предшествует разнохарактерное влияние *C. albicans* на состояние популяционной структуры бактерий-ассоциантов.

Нами получено и проанализировано по 100 клонов каждого штамма (всего 22800 культур), выделенных как в монокультуре, так и в ассоциации с грибами. Выявлено, что популяции *E. coli*, *S. aureus* и *P. aeruginosa* – возбудителей гнойно-воспалительных процессов, изолированных в монокультуре, являются гетерогенными по проявлению АЛФА и среднего показателя адгезии (СПА).

Однако при изучении популяций, полученных от *E. coli* и *S. aureus*, выделенных из ассоциации с *C. albicans*, отмечено достоверное ( $P < 0,05$  и  $P < 0,01$  соответственно) сравнительно более высокое число клонов, обладающих признаками персистенции, относительно популяций монокультур. Причем популяции *S. aureus* претерпевали более существенные изменения ( $P < 0,01$ ) по сравнению с популяцией монокультур. В популяциях таких культур с достоверной разницей ( $P < 0,01$ ) наблю-

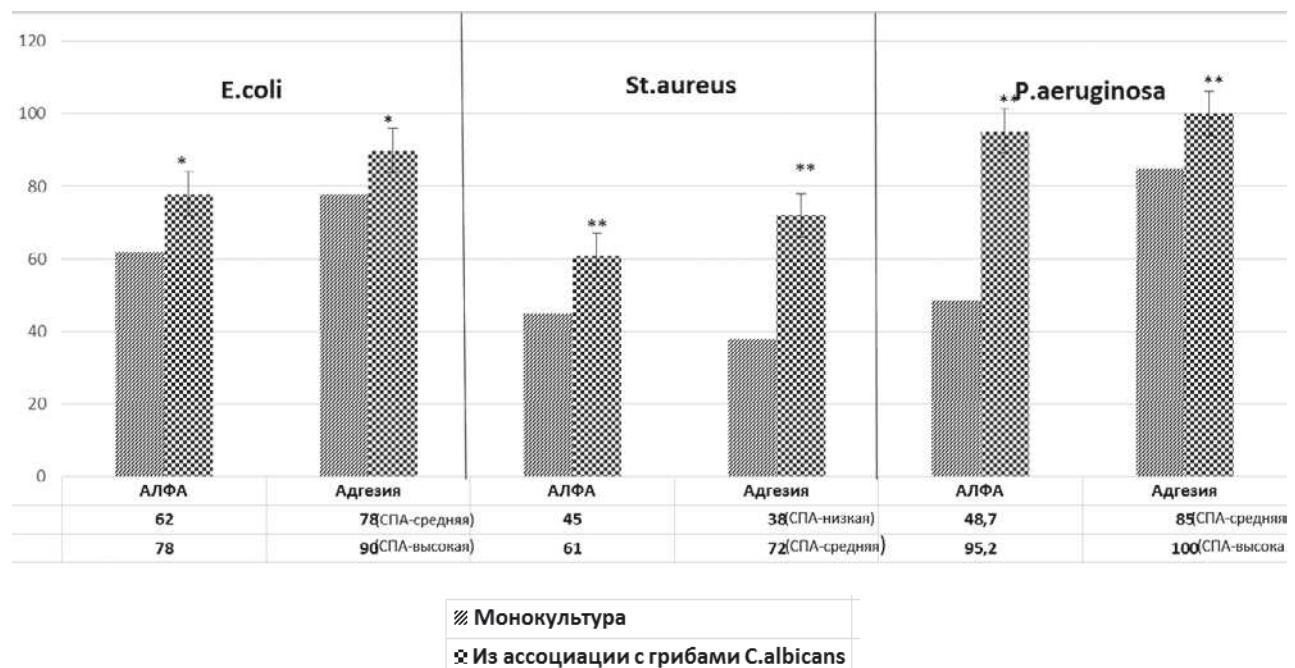


Рис. 1. Распределение клонов по проявлению АЛФА и адгезивной активности в популяциях *E. coli*, *S. aureus* и *P. aeruginosa*.

Примечание: распределение по уровню АЛФА и адгезивно-активных особей (в % из 100 колоний):

\* – достоверность различий с данными монокультуры ( $P < 0,05$ ),  
 \*\* – достоверность различий с данными монокультуры ( $P < 0,01$ ).



дали увеличение клонов АЛФА и адгезивно-активных:  $61,0 \pm 1,6$  и  $72,0 \pm 0,5$  соответственно (Рис. 1). Отметим, что степень интенсивности адгезии полученных клонов повышалась с низкой ( $1,7 \pm 0,4$  – у монокультур) до средней ( $2,2 \pm 0,6$  – у культур из ассоциаций).

Особого внимания заслуживают данные по изучению проявления признаков персистенции на формирование структуры популяций *P. aeruginosa* в условиях ассоциации с *S. albicans*. Популяции псевдомонад, выявленные из ассоциации с грибами, были однородными по проявлению адгезивных свойств с высокой степенью интенсивности (100% против  $85,0 \pm 0,9$  в монокультуре со средним показателем адгезии). Статистически достоверно ( $P < 0,01$ ) увеличивалось и количество клонов с высокой выраженностью АЛФА-активности –  $95,2\% \pm 0,27$  относительно популяций монокультур *P. aeruginosa* –  $48,7 \pm 0,61$  (Рис. 1).

Приобретение однородности популяций *P. aeruginosa*, выделенных из ассоциативных пар, по проявлению адгезивных свойств с высокой степенью СПА и потенцирование выраженности АЛФА-активных клонов в популяциях свидетельствует о селективном отборе, происходящем внутри популяции симбионтов, обладающих способностью к длительному сосуществованию и переживанию в любой эконше. Кроме того, полученные результаты дают основание предположить, что проявлению такой высокой активности изучаемых факторов персистенции бактерий-ассоциантов способствует присутствие грибов и продуктов их метаболизма.

Полученные нами впервые данные по влиянию *S. albicans* на механизм изменения популяционной структуры по выраженности факторов, способствующих персистентному потенциалу основных возбудителей НИ, имеют весомую значимость [4] и являются подтверждением [3] широкого распространения в условиях стационаров условно-патогенных микроорга-

низмов с признаками «госпитальных», формирующих устойчивые микобиоценозы.

## ВЫВОДЫ

В разработке проблемы кандида-бактериальных нозокомиальных инфекций анализ выраженности персистентного потенциала бактерий-ассоциантов на уровне их популяционной структуры имеет принципиальное значение.

Выраженность факторов, способствующих персистенции значимых возбудителей нозокомиальных инфекций в условиях ассоциации с грибами *S. albicans*, неодинакова у микроорганизмов различного таксономического положения. По возрастанию степени выраженности степени АЛФА и проявлению адгезивной активности изученные бактерии-ассоцианты располагаются в следующей последовательности: *E. coli* → *S. aureus* → *P. aeruginosa*.

Выявленная особенность влияния *S. albicans* на проявление клинически значимых признаков возбудителей гнойно-септических процессов нозокомиальных инфекций в стационарах города Курска служит показателем длительной персистенции в организме человека участников данных симбиозов, создавая очаги хронических инфекций у иммунокомпрометированных больных, и констатирует значимость проблемы смешанных кандида-бактериальных инфекций, которые из потенциальных «болезней будущего» превратились в «актуальные болезни настоящего».

### Благодарность.

Авторы выражают благодарность заведующей бактериологической лаборатории Шевцовой Юлии Александровне ОБУЗ «Курская городская больница скорой медицинской помощи» и заведующей иммунологической лаборатории БМУ «КОКБ» Аргуновой Елене Анатольевне за организационную поддержку исследования.

## ЛИТЕРАТУРА

1. Иванова М.В., Миндлина А.Я., Полибин Р.В., Ушанова А.В. Эпидемиологические особенности внутриутробных и внутрибольничных инфекций новорожденных в Российской Федерации. Инфекция и иммунитет. 2019; 9 (1): 193-202. [Ivanova M.V., Mindlina A.YA., Polibin R.V., Ushanova A.V. Epidemiologicheskie osobennosti vnutritrobnih i vnutribol'nichnyh infekcij novorozhdennyh v Rossijskoj Federacii. Infekciya i immunitet. 2019; 9 (1): 193-202 (In Russ)].
2. Онищенко Г.Г. Заболеваемость внутрибольничными инфекциями в Российской Федерации. Гигиена и санитария. 2008; 3: 4-6. [Onishchenko G.G. Zabolevaemost' vnutribol'nichnymi infekciyami v Rossijskoj Federacii. Gigiena i sanitariya. 2008; 3: 4-6 (In Russ)].
3. Марковская А.А., Леванова Л.А. Совершенствование методов профилактики бактериально-грибковых оппортунистических инфекций ротоглотки у детей с ВИЧ-инфекцией. Проблемы медицинской микологии. 2015; 17 (2): 107-108. [Markovskaya A.A., Levanova L.A. Sovershenstvovanie metodov profilaktiki bakterial'no-gribkovyh opporunisticheskikh infekcij rotoglotki u detej s VICH-infekciej. Problemy medicinskoj mikologii. 2015; 17 (2): 107-108 (In Russ)].
4. Шаталова Е.В. Смешанные инфекции: механизм формирования госпитальных штаммов в условиях ассоциации с грибами рода Кандида: монография. Краснодар: Издательский Дом – Юг, 2016; 86 с. [Shatalova E.V. Smeshannye infekcii: mekhanizm formirovaniya gospital'nyh shtammov v usloviyah associacii s gribami roda Kandida: monografiya. Krasnodar: Izdatel'skij Dom – Yug, 2016; 86 s. (In Russ)].
5. Вальшева И.В., Вальшев А.В., Карташова Л.В. и др. Новый метод определения антилактоферриновой активности микроорганизмов. Журн. микробиол., эпидемиол., иммунол. 2003; 4: 64-67. [Valysheva I.V., Valyshev A.V., Kartashova L.V. i dr. Novyj metod opredeleniya antilaktoferrino-voj aktivnosti mikroorganizmov. Zhurn. mikrobiol., epidemiol., immunol. 2003; 4: 64-67 (in Russ)].
6. Бриллис В.И., Брилене Т.А., Ленцнер Х.П., Ленцтнер А.А. Методика изучения адгезивного процесса микроорганизмов. Лаб. Дело. 1986; 4: 210-212. [Brilliss V.I., Brilene T.A., Lencner H.P., Lencntner A.A. Metodika izucheniya adgezivnogo processa mikroorganizmov. Lab. Delo. 1986; 4: 210-212 (In Russ)].

Поступила в редакцию журнала 04.09.2019

Рецензент: И.А. Рябинин

## КУЛЬТУРАЛЬНО-МОРФОЛОГИЧЕСКАЯ ХАРАКТЕРИСТИКА РЕДКИХ ШТАММОВ ВОЗБУДИТЕЛЕЙ АСПЕРГИЛЛЁЗА, УСТОЙЧИВЫХ К ВОРИКОНАЗОЛУ

Рябинин И.А. (м.н.с.)\*, Спиридонова В.А. (н.с.), Богомолова Т.С. (зав. лаб.), Выборнова И.В. (н.с.), Борзова Ю.В. (зав. клиникой), Фролова Е.В. (зав. лаб.), Шадривова О.В. (доцент), Чилина Г.А. (зав. лаб.), Филиппова Л.В. (с.н.с.), Учеваткина А.Е. (с.н.с.), Игнатъева С.М. (в.н.с.), Тараскина А.Е. (зав. лаб.), Васильева Н.В. (директор института, зав. кафедрой)

Северо-Западный государственный медицинский университет им. И.И. Мечникова; НИИ медицинской микологии им. П.Н. Кашкина; кафедра медицинской микробиологии; кафедра клинической микологии, аллергологии и иммунологии, Санкт-Петербург, Россия

В статье представлены культуральные свойства вориконазол-резистентных штаммов *Aspergillus* spp. Проведено расширенное культуральное микологическое исследование этих изолятов с использованием различных питательных сред, упоминаемых в отечественной нормативной базе.

**Ключевые слова:** *Aspergillus*, вориконазол, гигантские колонии, культуральное исследование, противогрибковая резистентность

## CULTURAL AND MORPHOLOGICAL CHARACTERISTIC OF RARE STRAINS OF THE ASPERGILLOSIS CAUSATIVE AGENTS RESISTANT TO VORICONAZOLE

Ryabinin I.A. (junior scientific collaborator), Spiridonova V.A. (scientific collaborator), Bogomolova T.S. (head of the laboratory), Vybornova I.V. (scientific collaborator), Borzova Y.V. (head of the clinic), Frolova E.V. (head of the laboratory), Schadrivova O.V. (associate professor), Chilina G.A. (head of the laboratory), Filippova L.V. (senior scientific collaborator), Uchevatkina A.E. (senior scientific collaborator), Ignatyeva S.M. (leading scientific collaborator), Taraskina A.E. (head of the laboratory), Vasilyeva N.V. (director of the institute, head of the department)

North-Western State Medical University named after I.I. Mechnikov; Kaschkin Research Institute of Medical Mycology, Department of Medical Microbiology; Department of Clinical Mycology, Immunology and Allergy, St. Petersburg, Russia

This report highlights the cultural properties of voriconazole-resistant strains of *Aspergillus* spp. An extended cultural mycological study of these isolates using different nutrient media mentioned in the domestic regulatory framework was carried out.

**Key words:** *Aspergillus*, antifungal resistance, cultural research, giant colonies, voriconazole

\* Контактное лицо: Рябинин Игорь Андреевич, e-mail: Igor.Ryabinin@sngmu.ru

## ВВЕДЕНИЕ

Вориконазол является препаратом выбора для противогрибковой химиотерапии инвазивного аспергиллёза лёгких [1]. В последние три десятилетия неуклонно прогрессирует количество находок вориконазол-устойчивых изолятов *Aspergillus* spp. во многих странах мира [2-4]. Такие штаммы обнаруживают как в биоматериале человека, так и в объектах больничной и внебольничной окружающей среды. Когда аспергиллы, резистентные к вориконазолу, выступают в качестве этиологических агентов инвазивных микозов, работники клинической и лабораторной сферы сталкиваются с рядом нетривиальных проблем, в числе которых следующие:

Для определения чувствительности *Aspergillus* spp. к вориконазолу и другим антимикотикам необходимо применять экспертный международный протокол, который в целом отличается трудоёмкостью. Многие расходные средства дорогостоящи и не всегда доступны.

Для выявления природно-устойчивых к вориконазолу аспергиллов микробиолог должен в совершенстве владеть техникой морфологической идентификации либо (и) иметь возможность определения изолята путём таргетного ДНК-секвенирования таксономически значимых локусов генома.

Разнообразие культуральных и микроморфологических свойств природно-устойчивых изолятов представителей рода *Aspergillus* позволило различным авторам и авторским коллективам составить ключи и определители отдельных видов этих микромицетов [5-8]. Тем не менее только путём использования существующей справочной литературы полностью решить проблему идентификации аспергиллов, в том числе для выявления изолятов резистентных видов, не удаётся в силу существования (а) «криптических» видов [9] и (б) ярко выраженного полиморфизма микромицетов. И первое, и второе обстоятельство требуют сбора и представления данных на основе крупных выборок штаммов отдельных видов, в том числе с использованием молекулярно-генетических и физико-химических методов. В связи с этим мониторинг свойств штаммов актуальных возбудителей микозов и обмен полученными данными между микробиологическими лабораториями и специалистами смежных областей, в том числе путём публичного представления, чрезвычайно важны.

Цель исследования – составить характеристику изолятов *Aspergillus* spp. с высокими минимальными ингибирующими концентрациями вориконазола на основе культуральных и микроморфологических свойств.

## МАТЕРИАЛЫ И МЕТОДЫ

Штаммы *Aspergillus* spp. клинического происхождения депонированы в Российской коллекции патогенных грибов: *A. glaucus* РКПГ F-1250, *A. calidoustus* РКПГ F-1595, *A. flavus* РКПГ F-1611.

**Видовую идентификацию штаммов** осуществляли с помощью трёх подходов: морфологического, физико-химического и молекулярно-генетического. Данные о морфологической идентификации штамма РКПГ F-1250 заимствованы из паспорта культуры; для двух других изолятов – установлены на основании «Atlas

of clinical fungi» [7]. Определение видовой принадлежности при помощи MALDI-TOF-масс-спектрометрии клеточного экстракта провели, как описано ранее [10].

MALDI-масс-спектры, использованные для идентификации штаммов, графически представлены на рисунке 1.

В качестве экспертного метода применяли таргетное ДНК-секвенирование регионов  $\beta$ -тубулина и внутреннего транскрибируемого спейсера (ITS) согласно протоколу CLSI MM 18-A [11].

**Определение чувствительности штаммов к вориконазолу методом серийных разведений** выполнили, руководствуясь клиническими рекомендациями [12].

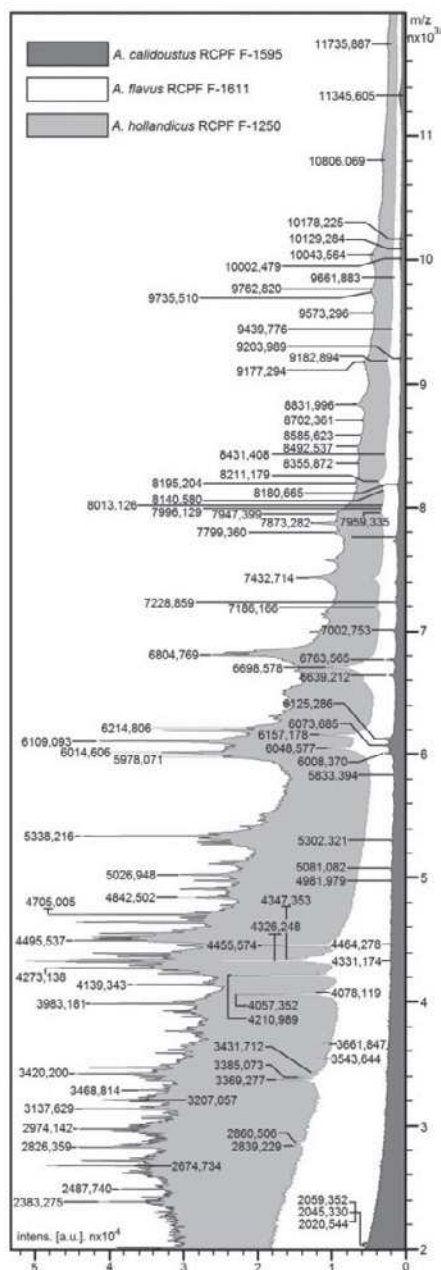


Рис. 1. MALDI-масс-спектры низкомолекулярной фракции протеома вориконазол-резистентных штаммов *Aspergillus* spp. (наложение в реальном масштабе без искусственного выравнивания до базовой линии).

**Составление культурально-морфологической характеристики** указанных штаммов провели на осно-

ве архива фото- и микрофотоснимков, собранного в 2012-2017 гг. При создании оригинального фотоархива для исследуемых штаммов применяли следующие питательные среды и режимы инкубации (надстрочный индекс «М» означает, что в отношении культуры с данной среды также выполняли микроскопическое исследование). Для *A. glaucus* РКПГ F-1250:

- на агаре Сабуро в модификации Эммонса: трёхточечный посев на чашку Петри (стандарт) с инкубацией 10 суток при 30 °С;
- на глюкозо-пептонно-дрожжевой среде (YPD-агаре)<sup>М</sup> – трёхточечный посев на чашку Петри с инкубацией 10 суток при 30 °С;
- на картофельно-глюкозной-дрожжевом агаре (КГДА)<sup>М</sup> – трёхточечный посев на чашку Петри с инкубацией 7 суток при 30 °С;
- на среде Чапека-Докса<sup>М</sup> – трёхточечный посев на чашку Петри с инкубацией 10 суток при 28 °С;
- на среде Чапека с дрожжевым экстрактом: посев газонем в чашку Петри (7 суток) и в пробирку (30 суток) с инкубацией при 25 °С;
- на среде Чапека с дрожжевым экстрактом и лактозой (вместо сахарозы) трёхточечный посев на чашку Петри с инкубацией при 30 °С;
- на среде Чапека с дрожжевыми экстрактом и 20% сахарозы – одноточечный посев в колбу и газонный посев в пробирку с инкубацией 30 суток при 25 °С.
- Для *A. calidoustus* РКПГ F-1595:
- на агаре Сабуро в модификации Эммонса: многоточечный посев с инкубацией 10 суток при 30 °С;
- на КГДА<sup>М</sup> – многоточечный посев с инкубацией 5 суток при 30 °С;
- на среде Чапека с дрожжевым экстрактом<sup>М</sup> – одноточечный посев в чашку Петри с инкубацией 7 суток при 25 °С;
- на среде Чапека с дрожжевым экстрактом и лактозой – трёхточечный посев чашку Петри с инкубацией 7 суток при 30 °С.
- Для *A. flavus* РКПГ F-1611:
- на среде Сабуро в модификации Эммонса<sup>М</sup> – трёхточечный посев на чашку Петри с инкубацией 5 суток при 30 °С;
- на среде Чапека с дрожжевым экстрактом<sup>М</sup> – трёхточечный посев в чашку Петри с инкубацией 10 суток при 30 °С.

Фотосъёмку культур осуществляли с помощью камеры Presto T55 (Reram, Канада); микрофотосъёмку провели на микроскопе Leica DM LB2 со встроенной камерой DFC320 (Leica, Германия) и на микроскопе Leica CME с помощью камеры Presto T55.

Питательные среды готовили по принятым, ранее использованным прописям [13], а среду Чапека-Докса получили из коммерческого сухого препарата производства HiMedia, Индия (кат № M1170).

## РЕЗУЛЬТАТЫ

Приводим расширенную культурально-морфологическую характеристику изученных штаммов.

**Культуральные свойства «A. glaucus» РКПГ F-1250.** Штамм выделили от пациента с диссеминированным аспергиллёзом. Результат морфологической идентификации «*A. glaucus*» исправили благодаря работе Ю.В. Михайловой и соавторов [14], которые подвергли генетический материал штамма таргетному



ДНК-секвенированию по локусам  $\beta$ -тубулина и внутреннего транскрибируемого спейсера (ITS). Действительная видовая принадлежность штамма: *Aspergillus hollandicus* (анаморфная форма) / *Eurotium amstelodami* (телеоморфная форма). По данным MALDI-TOF-масс-спектрометрии экстракта из мицелия изолят демонстрировал различные свойства при повторных исследованиях: в одних случаях его масс-спектропрофиль был более схож с «*A. glaucus*», в других – с «*E. amstelodami*».

Хотя описываемый штамм на большинстве микологических питательных сред проявляет способность к половому спороношению, упоминая его в медицинском аспекте, целесообразно употреблять имя анаморфы *A. hollandicus*, поскольку именно споры анаморфы, что особо подчеркивал Н.П. Елинов [15], являются инвазивной формой микромицета для человека.

**На среде Сабуро** штамм развивается умеренно быстро. Его колонии резко отличаются от других клинически значимых представителей рода *Aspergillus* очень неравномерными фестончатыми краями. На протяжении колонии плоские, их поверхность бархатистая. Рельеф образован сравнительно ровными, регулярно расположенными радиальными бороздами, отходящими от центра, который окаймлен кольцевидной бороздой. В месте посева в центре колонии видно неглубокое вдавление неправильной формы. Около половины площади колонии в центре имело темно-коричнево-зеленоватую пигментацию. Ближе к краям колоний наблюдали компактные желтоватые пятна – места формирования клейстотециев. Края колоний составляли наиболее возвышенную их часть: здесь сильно развит воздушный мицелий, очерчивающий контуры колонии пушистым белым валом. Реверзум культуры тускло-буро-коричневатый, диффундирующего в среду пигмента нет.

При пассаже **на YPD-агаре** характеристики роста штамма в какой-то мере сравнимы со средой Сабуро, но кажутся «гипертрофированными». Рельеф колонии неровный в центральной части – мелкобугристый и несколько возвышенный, оттуда к периферии идут борозды неправильной формы, нерегулярно расположенные. Колония, исключая краевую зону, тускло-глинисто-коричневая, бархатистая. Также ближе к периферии находятся группы клейстотециев в очень крупных кластерах, ясно видимых невооруженным глазом. Вершины кластеров гифами даже прикрепляются к крышке чашки Петри. Неровный фестончатый край колонии отмечен неравномерным по толщине очень высоким валом белого воздушного мицелия, который на некоторых участках имеет «разрывы». Обратная сторона колонии, как на среде Сабуро, тускло-буро-тёмная, но более интенсивно пигментированная, почти до чёрной. При просмотре посева создается впечатление, что с реверзума идёт слабое пропитывание среды тёмным пигментом (вероятно, это липофильное вещество).

Культуры **на картофельно-глюкозно-дрожжевой среде** формируют ограниченно растущие, медленно расширяющиеся колонии, имеющие почти равномерный рельеф. При посеве спор такие колонии бархатистые, с правильным, почти циркулярным контуром. Центр колоний бархатистый, тёмно-зелёный, а край желтоватый по причине продукции там клейстотеци-

ев. Реверзум схож с картиной на других средах. При посеве массивного инокулюма из фрагмента агаровой культуры также наблюдали образование крупных колоний неправильной формы, растущих в среду с образованием глубоких нерегулярных борозд. Поверхность таких колоний бугристая, неравномерно-окрашенная, на большом протяжении – коричневато-кремово-белёсая, край зеленоватый.

При использовании **модифицированной среды Чапека-Докса** получили культуры с отличающимися характеристиками. Так, в одном из пассажей штамм образовал ограниченные колонии округлых очертаний с бородавчатой поверхностью, мелко фестончатым краем, тускло-тёмно-зелёной пигментацией с коричневыми прожилками. В других посевах получали мелкие округлые колонии с ровной бархатистой поверхностью, плоские, тёмно-зелёные с тонким желтоватым краем; также наблюдали образование расширяющихся колоний с хлопьевидной текстурой, у которых была отчётливо выражена зональность. Чередовались широкие зоны бесполого спороношения и более узкие пояса клейстотециев. Во всех случаях реверзум культур не был окрашен.

Стандартная питательная среда для идентификации *Aspergillus spp.* – **агар Чапека с дрожжевым экстрактом** позволил получить тускло-тёмно-зелёную колонию неровных очертаний с бугристо-бархатистой текстурой. По поверхности культуры нерегулярно расположены мелкие кластеры жёлтых клейстотециев.

Пассаж **на модифицированном агаре Чапека с дрожжевым экстрактом и лактозой** сопровождался формированием колоний с почти ровным контуром и бархатистой поверхностью. Большая часть колоний спорноносила, становилась тёмно-синевато-зелёной. По периферии и по складкам в центральной зоне компактно расположен белый воздушный мицелий. Также вокруг контура основной колонии образуется кольцевидная, отделённая от основного массива зона воздушного мицелия. Признаков продукции клейстотециев не наблюдали. Обратная сторона колоний тускло-тёмно-буряя.

Специальной средой, адаптированной для культивирования аспергиллов секции *Aspergillus* (телеоморфный род *Eurotium*), является **агар Чапека с дрожжевым экстрактом и 20% сахарозы**. На данной питательной среде штамм *A. hollandicus* растёт неограниченно, образуя тёмно-зелёные бархатистые расплывчатые колонии, которые от периферии к центру обильно покрываются хлопьевидными ярко-жёлтыми кластерами клейстотециев.

**Микроморфологические свойства «*A. glaucus*» РКПГ F-1250.**

Культура **на среде Чапека-Докса** состоит только из вегетативного мицелия и конидиеносцев. Мицелий стекловидный, прозрачный, с гомогенным содержанием. Клетки-ножки конидиеносцев «теряются» в субстратном мицелии. Диаметр конидиеносцев слегка увеличивается по мере приближения к терминальному расширению, имеющему сферическую форму и покрытому короткими зубчатыми стеригмами в один ряд. Конидии сферические и субсферические, гладкие, в массе зеленоватые. В колониях **на среде YPD** микрофотографировали кластеры клейстотециев. У изученного штамма *A. hollandicus* клейстотециев разновеликие, их формы

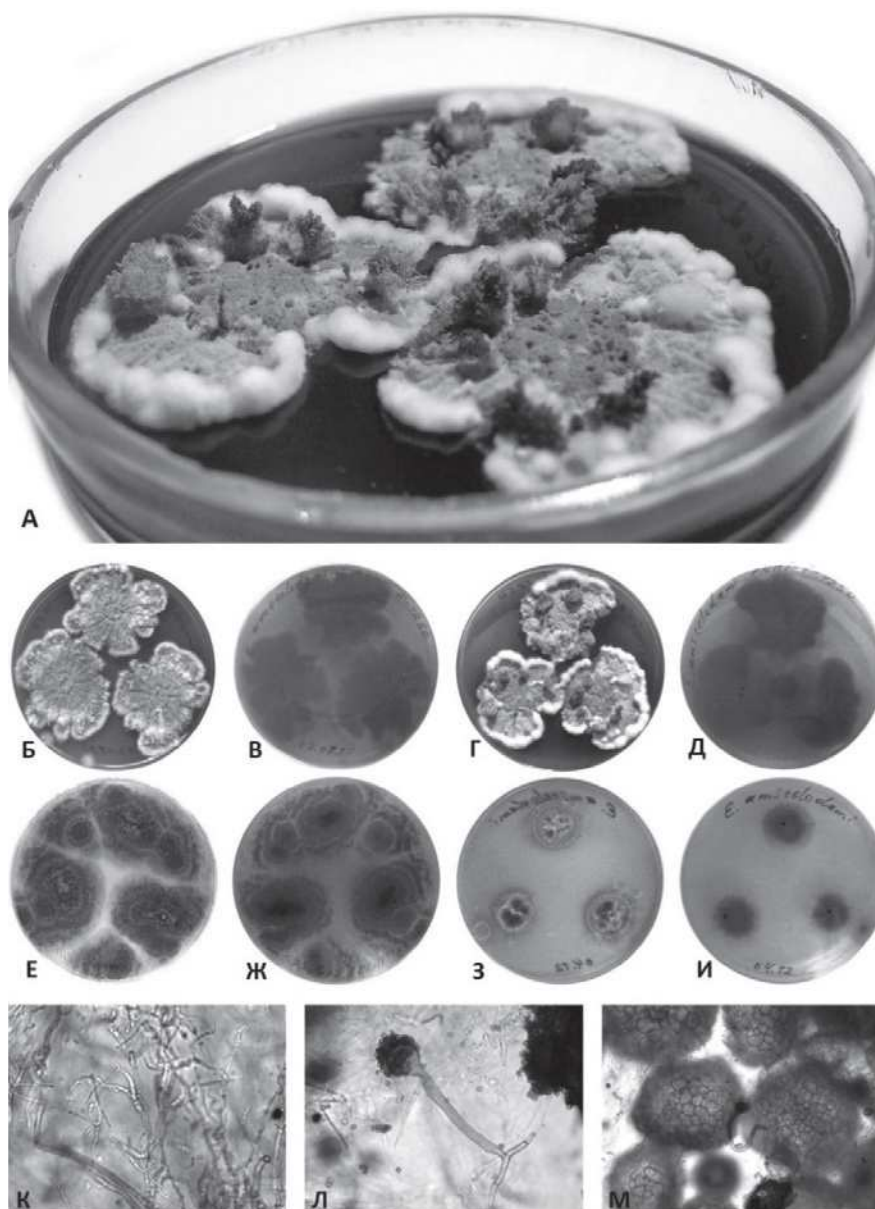


Рис. 2. Гигантские колонии и элементы микроскопического строения «*A. glaucus*» (*A. hollandicus*) РКПГ F-1250: А, Г, Д – на YPD-агаре, Б, В – на среде Сабуро, Е, Ж – на среде Чапека-Докса, З, И – на среде Чапека с дрожжевым экстрактом и лактозой. К – вегетативный мицелий; Л – конидиеносец, М – клейстотеции и конидиеносец (ув. x200).

от сферической и субсферической до неправильной. Цвет клейстотеция – зеленовато-коричневый; оболочка состоит из крупных полигональных клеток. Заметны отдельные сравнительно короткие конидиеносцы, прямые и изогнутые, по протяжённости сравнимые с диаметром клейстотеция. В некоторых случаях терминальное расширение заполнено малопрозрачным гомогенным красновато-бурым содержимым.

В культурах на **картофельно-глюкозно-дрожжевой среде** вегетативный мицелий очень полиморфный, разного диаметра, интенсивно ветвится дихотомически под острым углом, в некоторых гифах – полон округлыми светопреломляющими включениями или вакуолизирован. Конидиеносцы сравнительно короткие с клеточной стенкой коричневатого оттенка, более тёмной, чем у вегетативных гиф. У многих конидиеносцев видны равноплечие клетки-ножки. В месте отхождения от клетки-ножки конидиеносец обычно сужен. Переход в терминальное расширение оформлен раз-

лично: (1) плавным расширением, (2) сужением или (3) боковым изгибом. Терминальное расширение сферическое до субсферического, иногда несколько грушевидное, прозрачное. Стеригмы однорядные, сильно растопырены, покрывают терминальное расширение на протяжении 3/4 площади или более. Встречаются карликовые конидиеносцы с гиалиновыми стенками, относительно мелким терминальным расширением в сравнении со зрелыми стеригмами на нём. В отдельных головках стеригмы могут сильно различаться по высоте, также наблюдали аномальное прорастание вегетативных гиф из конидиальных головок: прорастание конидий (?) или трансформация стеригм (?). Чаще конидиеносцы связаны со структурами неизменного вегетативного мицелия, но нам также удалось обнаружить их отхождение от примитивно устроенной синнемы из 2-3 гиф. Помимо этого, нашли трихомическое ветвление конидиеносца: на протяжении конидиеносная гифа завершалась сферическим взду-

тием, а от него отходили 3 конидиеносца нормального строения. Конидии субсферические до слегка лимонovidных, иногда вздутые, в массе – зеленоватые. Формирование клейстотециев сходно с особенностями на других питательных средах.

Иллюстрации к культурально-морфологической характеристике штамма «*A. glaucus*» РКПГ F-1250 показаны на рисунке 2.

**Культуральные свойства *A. calidoustus* РКПГ F-1595.** Штамм выделен из бронхоальвеолярного лаважа больного аспергиллёзом лёгких [16].

При использовании масс-спектрометрической идентификации микромицет определяется, как *A. ustus*. Ранее мы привели особенности культуральных свойств этого изолята на среде Сабуро в примакультуре, агаре Чапека с дрожжевым экстрактом и картофельно-морковном агаре [17]. В данном сообщении дополнительно приводим характеристики колоний на картофельно-глюкозном-дрожжевом агаре, среде Чапека с дрожжевым экстрактом (с сахарозой и лактозой), а также дегенеративной культуры на среде Сабуро.

В посеве **на среде Чапека с дрожжевым экстрактом** (после четырехлетнего хранения штамма в виде живой культуры) колонии имели ровные контуры, пушистые, белые, в глубине проступала буро-сероватая пигментация вследствие спороношения. Иногда развитие колоний происходит неравномерно в силу секторальной изменчивости. Встречаются пушисто-бархатистые сектора с явно развитым спороношением, а также сектора, состоящие преимущественно из вегетативного мицелия с неправильной хлопьевидной текстурой и утолщенным краем. Продукция экссудата отсутствует. Реверзум окрашен слабо, под хорошо спороносящими секторами имеет желтовато-зеленоватый оттенок.

**На среде Чапека с дрожжевым экстрактом и лактозой** колонии в краевой части низкие, бархатистые, с ровным краем, светло-серые. Хорошо развито спороношение. Не менее 2/3 площади колонии занимает ровно очерченная центральная зона из белого воздушного мицелия, закрывающего споровый аппарат. Обратная сторона колоний светлая, не окрашенная.

Колонии **на картофельно-глюкозно-дрожжевом агаре** широко распространённые, с ровным округлым контуром. Большая часть колонии совершенно плоская, покрыта плотным сплетением воздушного тускло-желтоватого мицелия. Центральная часть имеет ровный рельеф, а по периферии видны многочисленные, близкорасположенные радиальные борозды, однако они неглубокие, затрагивают только воздушный мицелий и не видны с обратной стороны. Спороношение развито только в краевой зоне на отдельных участках, описывающих небольшие дуги окружности. Такие фрагменты бархатистые, буровато-серые. Реверзум пигментирован слабо.

Интересно, что в одном из пассажей **на среде Сабуро** этот штамм проявил нехарактерную для аспергиллов плёнчатую дегенерацию. В белых распространённых колониях центральная часть, покрытая белым воздушным мицелием, была куполообразно приподнята. Периферическая часть, составляющая около 2/3 площади колонии, состояла практически только из полупрозрачного слоя субстратного мицелия, исчерчен-

ного мелкими радиальными бороздами. Обратная сторона посева пигментации не имела.

**Микроморфологические свойства *A. calidoustus* РКПГ F-1595.** При стереомикроскопическом исследовании спороносящих участков колонии **на картофельно-глюкозно-дрожжевой среде** выявили на поверхности культуры тонкую разнопетлистую сеть воздушного мицелия. Ниже неё наблюдали хаотично расположенные на разных уровнях конидиальные головки, имеющие форму растрёпанной кисти. В некоторых местах видны разновеликие капли экссудата – от бесцветного до желтоватого. Микроморфология изолята на средах КГДА и Чапека с дрожжевым экстрактом, просматриваемая в препарате «раздавленная капля», тождественна типовым характеристикам видов *A. ustus* и *A. calidoustus*.

**Культуральные свойства *A. flavus* РКПГ F-1611.**

Штамм выделили из подкожного абсцесса пациента с диссеминированным аспергиллёзом. Результат идентификации подтвержден однозначно благодаря и таргетному ДНК-секвенированию, и MALDI-TOF-масс-спектрометрии.

Культура этого штамма на среде Сабуро, как и на агаре Чапека с дрожжевым экстрактом, по своим макро- и микроморфологическим свойствам полностью соответствовала типовым характеристикам вида *A. flavus* (радиально-головчатый вариант). В связи с этим обстоятельством приводим свойства колоний *A. flavus* РКПГ F-1611 в сравнении с другими штаммами комплекса видов *A. flavus/oryzae*, чувствительных к вориконазолу (17 субкультур, агар Сабуро), характеристики которых мы кратко обсуждали ранее [18].

Оригинальная субкультура *A. flavus* РКПГ F-1611 на среде Сабуро формирует широко распространённые колонии с ровным округлым контуром. Рельеф колонии образован радиальными складками, проходящими через весь радиус колонии, либо не доходящими до края, либо начинающимися от края, но обрывающимися в периферической зоне. Радиальные борозды хорошо видны с обратной стороны посева, а на их лицевой стороне отчётливо прослеживаются только по белому низкому краю культуры. Около 3/4 площади колоний заняты конидиеносцами. При этом в центре формируется поверхностный тонкий слой воздушного мицелия с «тающими» краями. Окраска конидиеносной зоны традиционного для вида травянисто-зелёного цвета, но пигментация распределена неравномерно: ближе к центру – насыщенно-зелёная, ближе к периферии – желтовато-зелёная. Продукцию склероциев у этого изолята не наблюдали. Обратная сторона практически не окрашена, кремово-желтоватая темнеющая под отдельными секторами.

У других изученных штаммов этого вида рельеф колоний в целом похож, различия отмечали в плотности расположения радиальных борозд, а также в оформлении центра колонии, который в одних случаях отделялся кольцевидной бороздой, в других – включал несколько извилистых борозд неправильной формы. Пигментация колоний варьировала от изумрудно-зелёной (у штаммов *A. oryzae*) до травянисто-зелёной, жёлто-зелёной и жёлтой до жёлто-оранжевой. Спороношение может быть равномерно плотным почти по всей поверхности. В таких колониях тонкий белый край, в центральной зоне видны элементы хлопьевид-



ного воздушного мицелия. Часто наиболее плотное расположение конидиеносцев формируется в центре колонии над точкой посева, а в других частях спороношение более разреженное, оттенок колонии более светлый; иногда зона спороношения имеет вид неправильной многолучевой звезды. Даже наблюдали развитие спороношения от края колонии к центру. У отдельных атипичных штаммов над конидиеносцами по объёму сильно преобладал высокий войлочный воздушный мицелий без пигментации. У штаммов, близких *A. oryzae*, за счёт развития крупных конидиальных головок колония приобретает гранулярную текстуру.

На среде Чапека с дрожжевым экстрактом колонии с сильным спороношением, бархатистые, слегка зональные, без признаков плеоморфной дегенерации, по характеристикам соответствуют классическим признакам вида.

По данным референс-теста определения чувствительности изолятов к вориконазолу получили следующие значения минимальных ингибирующих концентраций этого препарата для изученных культур: *A. glaucus* РКПГ F-1250 – 8 мг/л; *A. calidoustus* РКПГ F-1595 – 16 мг/л, *A. flavus* РКПГ F-1611 – >16 мг/л. В отношении указанных видов критерии интерпретации МИК еще не сформулированы, однако на том основании, что полученные значения в 4-8 раз превосходят порог отнесения к резистентным для наиболее частых возбудителей (2 мг/л) и приближаются к пределу ряда разведений антимикотика, можно, судить об устойчивости изученных изолятов к вориконазолу.

## ОБСУЖДЕНИЕ

Для того чтобы в диагностической практике эффективно выявлять представителей видов, штаммы которых нами описаны выше, необходимо иметь представление о разнообразии доступных источников морфологических описаний и снимков культур, а также микроскопических элементов их строения. Далее приводим краткий обзор такой информации по отдельным видам.

Первое описание вида *Eurotium amstelodami* опубликовано французским ботаником Манженом Л.А. (Louis Alexandre Mangin, 1852-1937) в периодическом издании «Анналы естественных наук. Ботаника» (фр. *Annales des sciences naturelles. Botanique*) в 1909 г. Впоследствии синонимами вида признаны: *Eurotium repens var. amstelodami* Vuillemin, 1920; *Aspergillus (Eurotium) heterocaryoticus* Christensen et al., 1965; *Aspergillus (Eurotium) vitis* Новобранова, 1972; *Aspergillus (Eurotium) vitis var. montevidensis* Kozakiewicz, 1989 и другие. В современной научной литературе, однако, некоторые авторы высказывают сомнения в правомочности использования данного видового имени, утверждая, что «*A. (E.) amstelodami*» сам является синонимом других видов [19, 20]. Тем не менее это утверждение желательно подкрепить не только на основании анализа видовых описаний в определителях, но и путем исследования выборки коллекционных штаммов.

Обращаясь к ранним источникам, следует отметить, что описание роста *E. amstelodami* на среде Чапека в классическом исполнении и в модификации с 20% сахарозы со снимками культур (в том числе – микроснимком кластера из клейстотециев, аскоспор и конидиеносца) представлено в монографии классиков ис-

следований трихокомовых аскомицетов – Чарльза Тома и Кеннета Рапера [Thom Ch., Raper K.B. *The Aspergillus glaucus* group. Washington, D.C.: US Department of Agriculture. Miscellaneous publication. 1941. № 426. 46 pp.]. Снимки колонии *A. amstelodami* на среде Чапека и описание вида в анаморфном и телеоморфном состоянии приведены в известной отечественной монографии Билай В.И. и Коваль Э.З. «Аспергиллы» (1988 г.), информация об этом виде имеется также в позднейшем российском атласе Кулько А.Б. [6]. В определителе Klich M.A. (2002) для данного вида автором помещены только размеры колоний на различных питательных средах и данные микрометрии, но видовое описание, фотоснимки или схемы отсутствуют.

Табличная характеристика вида представлена на сайте Института биологического разнообразия грибов им. А. Вестердик (Утрехт, Нидерланды), хотя культуральные свойства описаны здесь довольно кратко: авторы указали, в частности, что *A. amstelodami* образует на солодовом агаре желтые колонии, а пигментация конидий на среде Чапека с дрожжевым экстрактом варьирует от желтой до коричневой. Из микроморфологических свойств обращает внимание то, что авторы указывают на наличие бородавчатого рельефа конидиеносцев, который мы ни разу не наблюдали у изученного штамма. Фенотипическую характеристику вида дополняет перечень типовых коллекционных штаммов с указанием секвенированных ДНК-локусов для экспертного определения видовой принадлежности [21]. Только детальный пересмотр свойств этих штаммов, по нашему мнению, может служить правомочным основанием для дискуссии о существовании вида *A. hollandicus* / *E. amstelodami*.

Хорошо иллюстрирован представитель данного вида в тематическом фотокаталоге на сайте Пражского университета химии и технологии [22]. Распространенные на агаре колонии изученного изолята здесь имеют равномерный лимонно-желтый оттенок (повидимому, из-за обилия клейстотециев), сравнительно ровный рельеф, слегка приподнятый и складчатый в центре, и нечеткие контуры, однако авторы не указали тип питательной среды. На стереомикроснимке видна сплошная масса клейстотециев, а структуры, напоминающие конидиальные головки, единичны. В качестве иллюстраций микроскопического строения помещены снимки зрелых клейстотециев с высвобождающимися аскоспорами в препаратах, окрашенных хлопковым голубым.

На соответствующей странице ресурса «Грибы и лишайники Великобритании и Ирландии» поместили снимок *E. amstelodami* на солодовом агаре с 20% сахарозы (агар «M20», трехточечный посев) [23]. Колонии штамма тут оказались распространенными и зональными, с бархатисто-войлочной текстурой и нечетким контуром. Пигментация колоний – темно-зеленая (малахитово-зеленая) с желтыми вкраплениями, такой же окраской колоний наблюдали и у изученного нами изолята на среде Чапека с дрожжевым экстрактом и 20% сахарозы.

В ресурсе «Грибы Тайваня» для *E. amstelodami* приводят морфологическое описание, фото колоний на классической среде Чапека и среде Чапека с 20% сахарозы, световые микроснимки конидиальной головки, конидий и аскоспор, а также электрооптические снимки конидий и аскоспор [24]. Приведенное здесь

описание содержит признаки, которые мы наблюдали у *A. hollandicus* РКПГ F-1250 при использовании ряда питательных сред, однако иллюстрации культур на сайте имеют иную пигментацию, нежели в описании для оттенков конидиальных головок. Вызывает сомнение видовая специфичность приведенных на сайте данных, поскольку помещенный здесь каталожный номер коллекции BCRC (Тайвань) №32306 отсылает к штамму *Aspergillus montevidensis*.

В отношении *A. flavus* Link, 1809 следует отметить, что это этот вид хорошо известен микробиологам, за более чем двухсотлетнюю историю изучения накоплен богатый описательный и иллюстративный материал по его культуральным свойствам и микроморфологии, информацию об этом микроорганизме можно найти в любом определителе аспергиллов и в периодических сообщениях. В практике лабораторий, участвующих в программах EUCAST, известен факт наличия сравнительно высоких МИК *A. flavus* в отношении вориконозола, что также нашло отражение в отечественных клинических рекомендациях по определению антимикробной чувствительности [12].

*A. calidoustus* Varga, Houbraeken & Samson, 2008 описан наиболее поздно, на момент открытия штаммы этого нового вида обнаружили как в биоматериале человека, так и в объектах внешней среды [Varga J., Houbraeken J., Van Der Lee H. et al. *Aspergillus calidoustus* sp. nov., Causative Agent of Human Infections Previously Assigned to *Aspergillus ustus*. Eukaryot Cell. 2008; 7(4): 630-638]. В сообщении с официальным описанием вида приведены черно-белые снимки, а годом ранее авторы того же учреждения дали подробную характеристику всех известных на тот момент представителей секции *Usti* с цветными снимками [Houbraeken J., Due M., Varga J., et al. Polyphasic taxonomy of *Aspergillus* section *Usti*. Stud. Mycol. 2007; 59: 107-128]. *A. calidoustus* очень похож на *A. ustus*, и, по-видимому, ранее штаммы *A. calidoustus* определяли как *A. ustus* или как иных видов аспергиллов секции *Usti*, поэтому для получения представления о нем возможно использовать источники, вышедшие позднее 2007 г. и включающие описания штаммов, идентифицированных с использованием типовых таксономически значимых последовательностей генома. В оригинальной публикации с описанием вида даны иллюстрации картин роста типового штамма *A. calidoustus* CBS 121601<sup>T</sup> на среде Чапека с дрожжевым экстрактом и солодовом агаре, а также диаметр колоний на креатин-сахарозном агаре и сахарозно-дрожжевой среде. Отмечено, что вид отличается от *A. ustus* положительной реакцией Эрлиха и способностью к росту при 37 °С. Интересно, что приведенная авторами культура на среде Чапека с дрожжевым экстрактом образует радиально-складчатые колонии, а также клетки Хюлле неправильной формы; эти признаки мы не наблюдали у *A. calidoustus* РКПГ F-1595.

В сообщении авторов из Кувейта показаны микро-

снимки *A. calidoustus* на среде Сабуро, где видны конидиеносцы, подогнутые вблизи образования конидиальной головки [25]. Такие изогнутые конидиеносцы мы обнаружили в примакультуре штамма *A. calidoustus* РКПГ F-1595 из биоматериала на той же среде. Данный признак непостоянен, виден лишь на некоторых конидиеносцах. Также описание культуры с серией микроснимков конидиеносцев и конидий приводят иранские исследователи [26]. Из сетевых источников заслуживает внимания известный блог «Fun with Microbiology», где вновь показаны культуральные свойства штамма *A. calidoustus* на агаре Сабуро [27]. Культура сходна с *A. calidoustus* РКПГ F-1595, но не производит диффундирующий зеленоватый пигмент, как изолят из российской коллекции. Серия микроснимков конидиального аппарата позволяет видеть его структуру достаточно подробно, но здесь гриб окрашен хлопковым голубым (cotton blue B), поэтому невозможно выявить естественный цвет элементов его строения.

## ЗАКЛЮЧЕНИЕ

Как видно из приведенных результатов, штаммы вориконозол-резистентных возбудителей аспергиллеза отличаются своеобразным сочетанием свойств: один из видов (*A. flavus*) хорошо известен микробиологам, два других (*A. calidoustus*, *A. hollandicus*) в клинической практике пока описаны по немногочисленным находкам; в отношении одного вида накопленный опыт позволяет проводить сравнения с культуральными свойствами ранее изученных штаммов (*A. flavus*, *A. hollandicus*), в отношении другого (*A. calidoustus*) – объем хорошо паспортизированных штаммов, даже в мировом масштабе, сравнительно невелик. Теоретически не существует каких-либо таксономических барьеров для появления резистентность-обуславливающих мутаций в генах, кодирующих изоформы фермента ланостерол-14 $\alpha$ -деметилазы – мишени триазольных антимикотиков, а также активации иных механизмов резистентности к триазолам, поэтому появление вориконозол-устойчивых изолятов можно ожидать среди любых видов *Aspergillus* spp. В связи с этими фактами следует принять во внимание необходимость следующих мер повышения качества (информативности) диагностики инвазивного аспергиллеза и эпидемиологического надзора за этой инфекцией: (1) подготовка микробиологов диагностического звена по вопросам медицинской микологии, связанным с идентификацией и биоразнообразием возбудителей аспергиллеза человека и (2) депонирование антимикотикоустойчивых штаммов *Aspergillus* spp. из диагностических лабораторий в Российской коллекции патогенных грибов.

Данная работа выполнена в рамках государственного задания Минздрава России «Разработка быстрых методов диагностики микозов и молекулярных маркеров резистентности клинически значимых микроорганизмов к противогрибковым препаратам» (№ АААА-А18-118052990083-4).

## ЛИТЕРАТУРА

1. Ullmann A.J., Aguado J.M., Arikian-Akdagli S., et al. Diagnosis and management of *Aspergillus* diseases: executive summary of the 2017 ESCMID-ECMM-ERS guideline. *Clinical Microbiology and Infection*. 2018; 24 (suppl. 1): e1-e38.
2. Rocchi S., Ponçot M., Morin-Crini N., et al. Determination of azole fungal residues in soils and detection of *Aspergillus fumigatus*-resistant strains in market gardens of Eastern France. *Environ. Sci. Pollut. Res. Int.* 2018; 25 (32): 32015-32023.
3. Abdolrasouli A., Scourfield A., Rhodes J., et al. High prevalence of triazole resistance in clinical *Aspergillus fumigatus* isolates in a specialist cardiothoracic centre. *Int. J. Antimicrob. Agents*. 2018; 52 (5): 637-642.

4. Paul R.A., Rudramurthy S.M., Dhaliwal M., et al. Magnitude of voriconazole resistance in clinical and environmental isolates of *Aspergillus flavus* and investigation into the role of multidrug efflux pumps. *Antimicrob. Agents. Chemother.* 2018; 62 (11): pii: e01022-18.
5. Seifert K.A. ASP45, a synoptic key to common species of *Aspergillus*. Integration of modern taxonomic methods for *Penicillium* and *Aspergillus* / ed. by R.A. Samson and J.I. Pitt. Amsterdam: Harwood Academic Publishers, 2000: 139-146.
6. Кулько А.Б. Атлас условно-патогенных грибов рода *Aspergillus* – возбудителей бронхолегочных инфекций. М.: Типография «Новости», 2012; 155 с. [Kulko A.B. Atlas uslovno-patogennykh gribov roda *Aspergillus* – vzbuditeley bronkholegichnykh infektsiy. M.: Tipografiya «Novosti», 2012; 155 s. (In Russ)].
7. de Hoog G.S., Guarro J., Gene J., Figueres M.F. Atlas of clinical fungi. 2Nd ed. Utrecht: CBS, 2000; 1126 pp.
8. Рябинин И.А., Расулова С.С. Разработка синоптического ключа для идентификации медицински значимых *Aspergillus* spp. Синергия наук. 2018; 21: 249-264. [Ryabinin I.A., Rasulova S.S. Razrabotka sinopticheskogo klyucha dlya identifikatsii meditsinski znachimykh *Aspergillus* spp. Sinergiya nauk. 2018; 21: 249-264 (In Russ)].
9. Howard S.J. Multi-Resistant Aspergillosis due to Cryptic Species. 2014; 178 (5-6): 435-439.
10. Vasilyeva N., Riabinin I., Rasulova S., et al. Features of clusterization of mass-spectra of *Aspergillus* spp. cellular extracts. 28th ECCMID, 2018. Mode of access: <http://www.eccmidlive.org/#resources/features-of-clusterization-of-mass-spectra-of-aspergillus-spp-cellular-extracts>
11. Petti C.A., Brandt M.E., Church D.E., et al. MM18. Interpretive criteria for identification of bacteria and fungi by targeted DNA sequencing. 2nd Ed. Clinical and Laboratory Standards Institute. 2018; 152 pp.
12. Васильева Н.В., Клишко Н.Н., Богомолова Т.С. и др. Раздел 3. Метод серийных разведений в жидкой питательной среде для определения МПК противогрибковых препаратов в отношении конидиеобразующих плесневых грибов. Клинические рекомендации. Определение чувствительности микроорганизмов к антимикробным препаратам. Версия 2018-03. 2018: 195-206. [Vasilyeva N.V., Klimko N.N., Bogomolova T.S., et al. Razdel 3. Metod seriynykh razvedeniy v zhidkoy pitatel'noy srede dlya opredeleniya MPK protivogribovykh preparatov v otnoshenii konidiyeobrazuyushchikh plesnevyykh gribov. Klinicheskiye rekomendatsii. Opredeleniye chuvstvitel'nosti mikroorganizmov k antimikrobnym preparatam. Versiya 2018-03. 2018: 195-206 (In Russ)].
13. Atlas R.M. The handbook of microbiological media for the examination of food. Boca Raton: CRS Press. 2006; 464 pp.
14. Михайлова Ю.В., Чилина Г.А., Полищук А.Г. Молекулярная идентификация представителей *Aspergillus* spp. из Российской коллекции патогенных грибов. Проблемы медицинской микологии. 2012; 14 (4): 46-49. [Mikhaylova Y.V., Chilina G.A., Polishchuk A.G. Molekulyarnaya identifikatsiya predstaviteley *Aspergillus* spp. iz Rossiyskoy kolleksii patogennykh gribov. Problemy meditsinskoj mikologii. 2012; 14 (4): 46-49 (In Russ)]
15. Елинов Н.П. Некоторые преодолимые проблемы для медицинской микологии. Проблемы медицинской микологии. 2010; 12 (1): 3-9. [Yelinov N.P. Nekotoryye preodolimyye problemy dlya meditsinskoj mikologii. Problemy meditsinskoj mikologii. 2010; 12 (1): 3-9 (In Russ)].
16. Пономаренко В.А., Шадривова О.В., Борзова Ю.В. и др. Случай успешного лечения инвазивного аспергиллеза легких, обусловленного *Aspergillus calidoustus*, у гематологического пациента. Проблемы медицинской микологии. 2018; 20 (2): 104. [Ponomarenko V.A., Shadrivova O.V., Borzova Y.V., et al. Sluchay uspehnogo lecheniya invazivnogo aspergilleza legkikh, obuslovlennogo *Aspergillus calidoustus*, u gematologicheskogo patsiyenta. Problemy meditsinskoj mikologii. 2018; 20 (2): 104 (In Russ)]
17. Рябинин И.А., Чилина Г.А., Богомолова Т.С., Михайлова Ю.В. Необычные варианты *Aspergillus* spp. в культуре. Проблемы медицинской микологии. 2014; 16 (4): 26-31. [Ryabinin I.A., Chilina G.A., Bogomolova T.S., Mikhaylova Y.V. Neobychnyye varianty *Aspergillus* spp. v kul'ture. Problemy meditsinskoj mikologii. 2014; 16 (4): 26-31 (In Russ)].
18. Рябинин И.А., Лякишева Е.В. Многофакторный подход к различению *Aspergillus flavus* link и *A. oryzae* (Ahlburg) Cohn. Материалы XI съезда ВНПОЭМП «Обеспечение эпидемиологического благополучия: вызовы и решения», Москва, 16-17 ноября 2017 года. Под ред. А.Ю. Поповой. СПб.: ФБУН НИИ эпидемиологии и микробиологии имени Пастера, 2017: 445. [Ryabinin I.A., Lyakisheva E.V. Mnogofaktornyy podkhod k razlicheniyu *Aspergillus flavus* link i *A. oryzae* (Ahlburg) Sohn. Materialy XI s'yezda VNPOEMP «Obespecheniye epidemiologicheskogo blagopoluchiya: vyzovy i resheniya», Moskva, 16-17 noyabrya 2017 goda. Pod red. A.Y. Popovoy. SPb.: FBUN NII epidemiologii i mikrobiologii imeni Pastera, 2017: 445 (In Russ)].
19. Hubka V., Kolarik M., Kubatova A., Peterson S.W. Taxonomic revision of *Eurotium* and transfer of species to *Aspergillus*. *Mycologia*. 2013; 104 (4): 912-937.
20. Chen A.J., Hubka V., Frisvad J.C., Visagie C.M. et al. Polyphasic taxonomy of *Aspergillus* section *Aspergillus* (formerly *Eurotium*), and its occurrence in indoor environments and food. *Studies in Mycology*. 2017; 88: 37-135.
21. *Aspergillus amstelodami*. *Aspergillus & Penicillium Database*. Westerdijk Fungal Biodiversity Institute. Mode of access: <http://www.westerdijknstitute.nl/Aspergillus/BioMICS.aspx?Table=Aspergillus%20and%20Penicillium&Rec=11&Fields=All>. Date of access: 20.10.18.
22. MiniAtlas Mikroorganismu. Plisne. University of Chemistry and Technology Prague. – Mode of access: <http://old.vscht.cz/obsah/fakulty/fpbt/ostatni/miniAtlas/images/plisne/>. Date of access: 20.10.18.
23. *Eurotium amstelodami*. Media. Fungi and Lichens of Great Britain and Ireland. All Fungi. Mode of access: <http://fungi.myspecies.info/all-fungi/eurotium-amstelodami>. Date of access: 20.10.18.
24. *Eurotium amstelodami*. Taiwan fungal flora knowledge. Bioresource collection and Research Center. Mode of access: [http://www.brcr.firdi.org.tw/fungi/fungal\\_detail.jsp?id=FU200802030004](http://www.brcr.firdi.org.tw/fungi/fungal_detail.jsp?id=FU200802030004). Date of access: 20.10.18.
25. Khan Z., Ahmad S, Joseph L. Aerial prevalence of *Aspergillus calidoustus* isolates in and around a tertiary care hospital in Kuwait and assessment of their pathogenicity. *J. Clin. Microbiol.* 2014; 52 (9): 3402-3405.
26. Asgari B., Zare R., Zamanizadeh H., Rezaee S. Systematics of *Aspergillus* species of subgenus *Nidulantes* in Iran. *Rostaniha*. 2012; 13: 126-151.
27. *Aspergillus calidoustus* [Electronic resource]. Fun with microbiology (What's Buggin' You?). Short descriptions and photographs of some photogenic microorganisms. Mode of access: <http://thunderhouse4-yuri.blogspot.com/2012/10/p.html>. Date of access: 26.08.2019.

Поступила в редакцию журнала 26.08.2019

Рецензент: В.С. Митрофанов